Formation Imagerie
Part II

Les diagnostics différentiels de la DMLA: OCT-A !!!

Florence Coscas

Les diagnostics différentiels de la DMLA: OCT-A !!!

- Les NVC d'autres origines:
  - DMLA atrophique
  - CMF
  - Stries….
- Les Vasculopathies polypoïdales
- Les formes atypiques de CRSC/ERD
- Les Dégénérescences pseudovitelliformes

Le concept initial de l'OCT-A

- Les images d'OCT-Angio fournissent des informations sur le flux détecté:
  - à partir de **C-Scan,**
  - **en Spectral Domaine** et SLO ou en swept source
  - À la vitesse de 85 000 MHZ
- 131 coupes obtenue en 1 minute avec Eye tracking de 20 ART
- **Ces Scan peuvent être déplacées à différentes profondeurs**,
  - par segmentation automatique ou manuelle (tous les 30 µ/ILM/ BM)
    - Sur le B scan de référence en AngioVue,
    - sur un angio B-scan pour l'OCT2

Atlas OCT-Angiographie, Coscas G, Lupidi M, Coscas F. Ed: L'Européenne de l'édition, pp149, 2015

L’OCT-Angiographie: Définition et principes

- **L’ algorithme de dé-corrélation**
  - En « Split Spectrum Amplitude » :AngioVue, Optovue
  - En « Full Spectrum Amplitude »: OCT2 Heidelberg
  - Le Triton+ utilise Le swept source et un algorithme de covariance

- **La précision de cette segmentation** des couches tissulaires
  - est cruciale pour obtenir des images OCT-A fiables

Atlas OCT-Angiographie, Coscas G, Lupidi M, Coscas F. Ed: L’Européenne de l’édition, pp149, 2015

C'est l'utilisation de ce contraste, lié au mouvement des éléments figurés du sang, qui distingue l'OCT-Angio de l'Angiographie en fluorescence.

- L’amplitude du signal
  - Se traduit en hyper intensité ou hypo intensité
  - provient des structures mobiles
  - Et varie rapidement avec le temps.
- **En calculant la dé-corrélation entre l’amplitude et la vitesse, à partir de C-Scans.**
- **Un contraste entre les tissus statiques et non statiques, est créé**
- **et génère un *signal de « décorrélation »*, de densité variable.**
- qui rend visibles, en trois dimensions, les vaisseaux rétiniens et choroïdiens .

Rappel anatomique de la choroïde pour Interpréter OCT-A

La choroïde est vascularisée

- par deux systèmes artériels :

- Les artères ciliaires courtes (choroïde postérieure) et
- les artères ciliaires longues postérieures
  - (portion antérieure de la choroïde ,iris et corps ciliaire).

- En avant de l'équateur, quelques branches se dirigent à nouveau vers la choroïde et se terminent à la **choriocapillaire**

Rappel anatomique de la choroïde pour Interpréter OCT-A

Ces artères continuent à se diviser pour

- former cette couche très dense de choriocapillaire
- adjacente à la membrane de Bruch, acellulaire ,
- localisée sur le côté basal de l'épithélium pigmentaire
- avec une lumière vasculaire d'environ 20 µm dans la région maculaire et de 18 à 50 µm à la périphérie.

- **Les collecteurs veineux** provenant de la choriocapillaire
- quittent le globe oculaire à travers les veines vortiqueuses généralement au nombre de 4 à 7.
- **Les veines vortiqueuses** se drainent vers les veines ophtalmiques sup. et inf.

L'angiographie en vert d'indocyanine (ICG)

la vascularisation choroïdienne est masquée en AF par l'EP.

- **Un angiogramme normal en ICG** est variable:
  - dans la disposition, la distribution
  - et la dynamique circulatoire richement anastomosée.
- **Les artères** émergent en péri maculaire/ papillaire
- **Les veines** présentent des trajets péri papillaire/PP

- Le trajet vx n'est pas visible complètement
  - **du fait de la nature ondulatoire de leur trajet**
    - **dans les couches vasculaires**
  - **des variations de calibre à l'intérieur du tissu choroïdien**.
- L'imagerie de ce tissu nécessite des mises au point successives pour leur évaluation

L'OCT-Angiographie
Choriocapillaire

- est bien visible sur
- C-scan de 25 µm d'épaisseur
- A partir de la Bruch
- et jusqu'à 20 µm plus profond:
- Un ensemble de points grisâtres hyper ou hypo intenses,homogènes,+/- volumineux.
- Dû à la couche vasculaire très richement anastomosé
- de la choriocapillaire.

- Les trajets vasculaires eux-mêmes ne sont pas clairement détectables à ce niveau

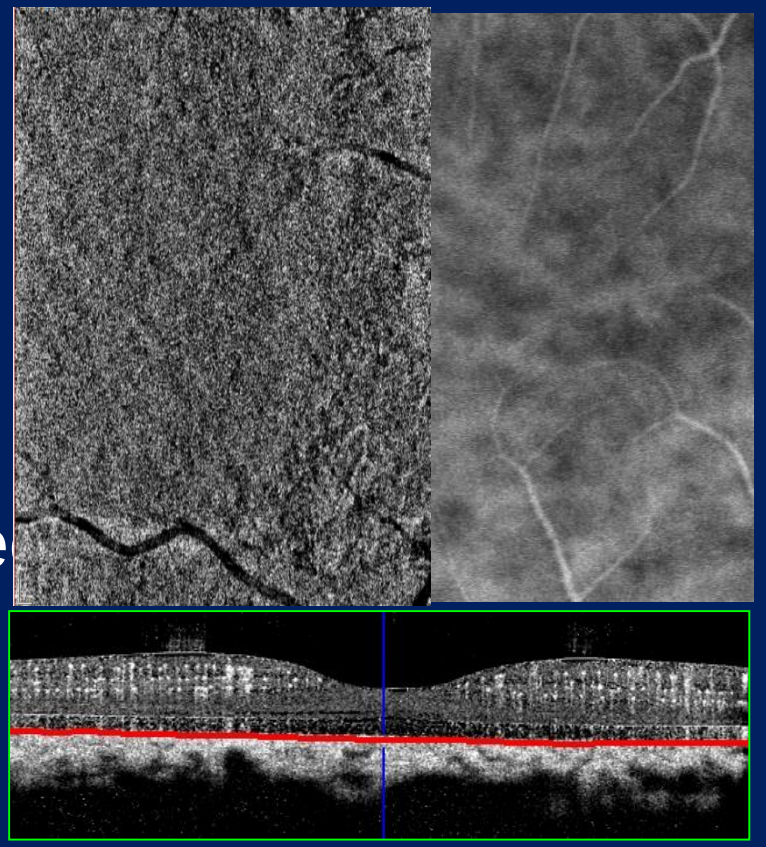

L'OCT angiographie
Choroïde (Couche de Sattler)

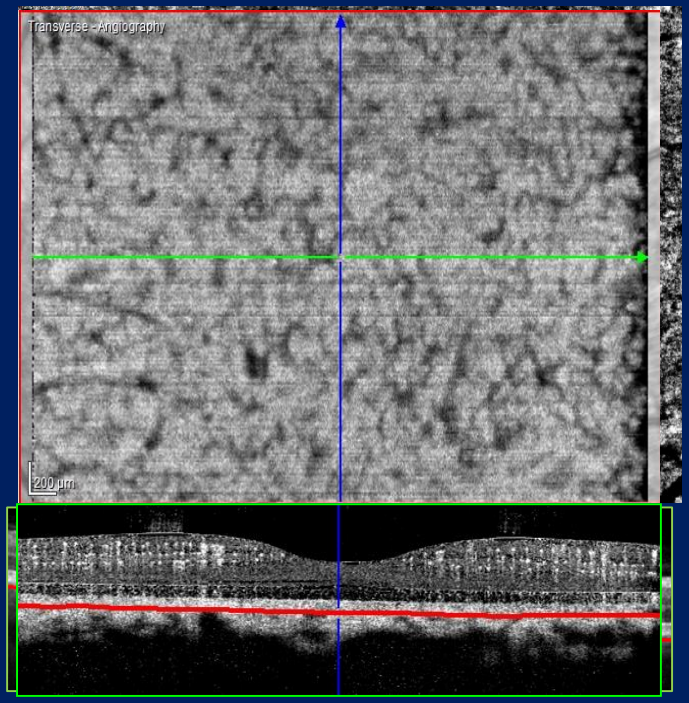

- C’est la couche dite « de Sattler »
  - sur les B scan en OCT-Angio
  - qui montrent un signal hyper intense
- Est visible sur C-scan de 30 µm d’épaisseur
- à 70 µm partir de la Bruch
- L’Angio-scan correspondant montre de
  - nombreuses entités linéaires/ tubulaires
  - qui ressemblent à des réseaux vasculaires de taille moyenne au sein d'un fond grisâtre presque continu hyper intense

→La raison pour laquelle il n'est pas possible de distinguer clairement un fin réseau vasculaire peut être

- l’atténuation du signal induit par la structure sus-jacente ou peut être
- aussi la diffusion de ce signal masqué provenant de la choriocapillaire

Quand est il des couches externes?

Comparaison ICG/OCT-Angio

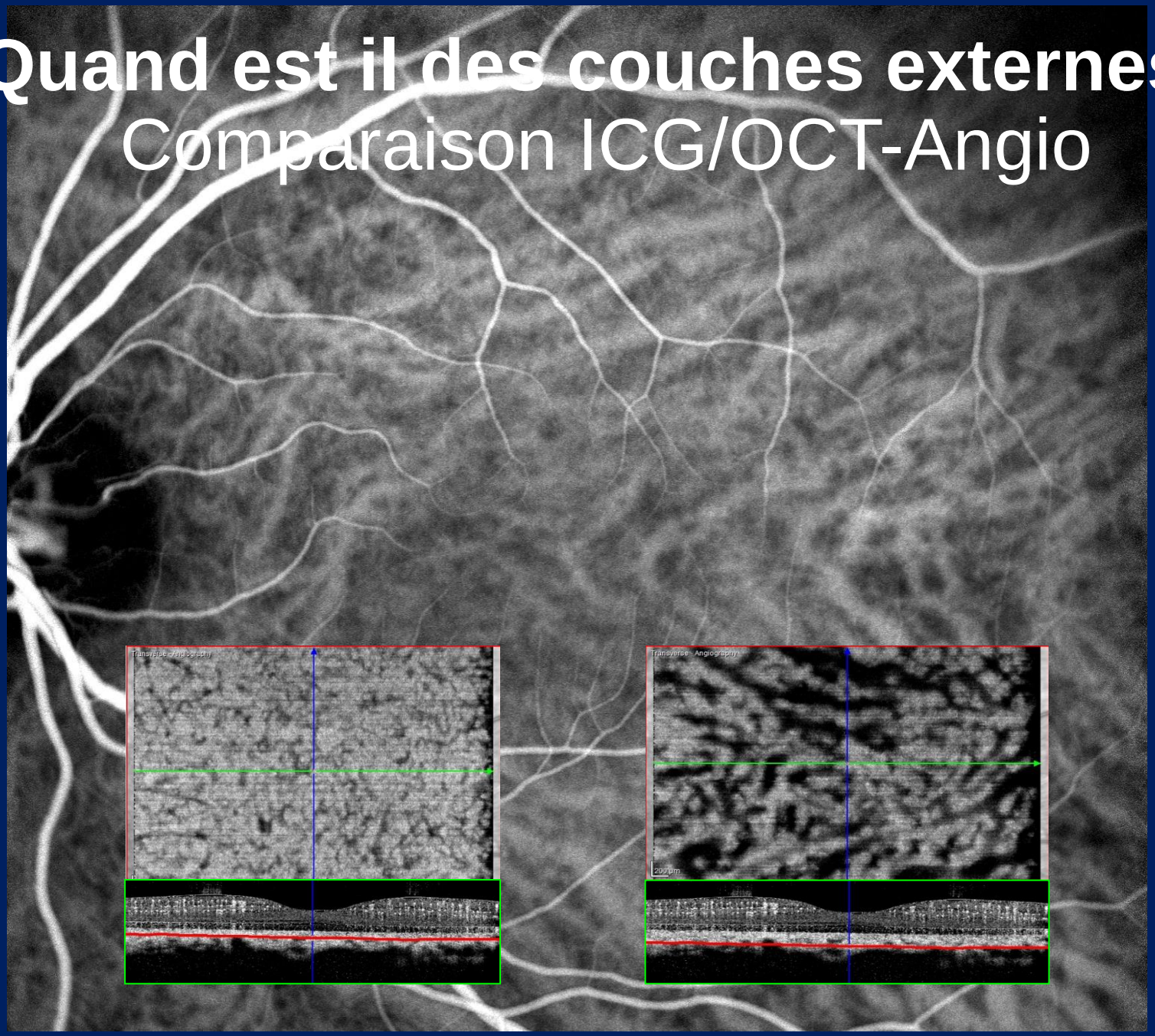

NVC DMLA: sémeiologie en OCT-Angio

1. **Localisation: entre CC et EP**

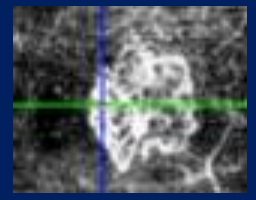

2. **Forme :** Néo-vaisseaux bien définis (tortueux, en roue ou en sea-fan, enchevétrés)

   par opposition à des Néovaisseaux lineaires et filamenteux

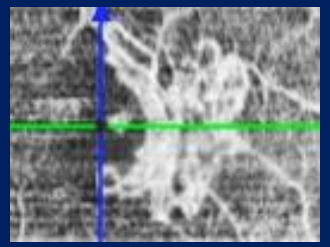

3. **Arborisations hyper intenses:**

   Capillaires nombreux et fins

   par opposition à des vaisseaux rares et volumineux ..



4. **Anastomoses et boucles:**

   Présence ou absence d' a**nastomoses** et de **boucles.**

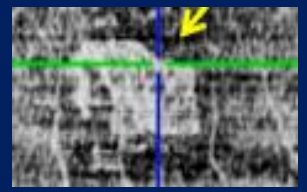

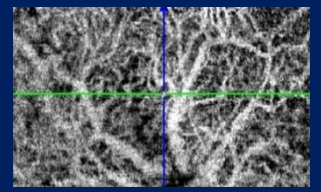

5. **Terminaisons :**

   présence d'une arcade périphérique

   par opposition à un aspect en "arbre mort".

6. **Halo péri lésionel hypo-intense :**

   Présence ou absence d'un halo péri-lésionnel sombre

   Par altération de la choriocapillaire

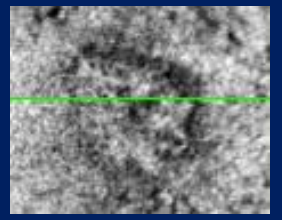

Gabriel Coscas, Marco Lupidi, Carlo Cagini, Florence Coscas
OCT Angiography versus Traditional Multimodal Imaging in Exudative Age-Related Macular Degeneration
accepté Retina 2015

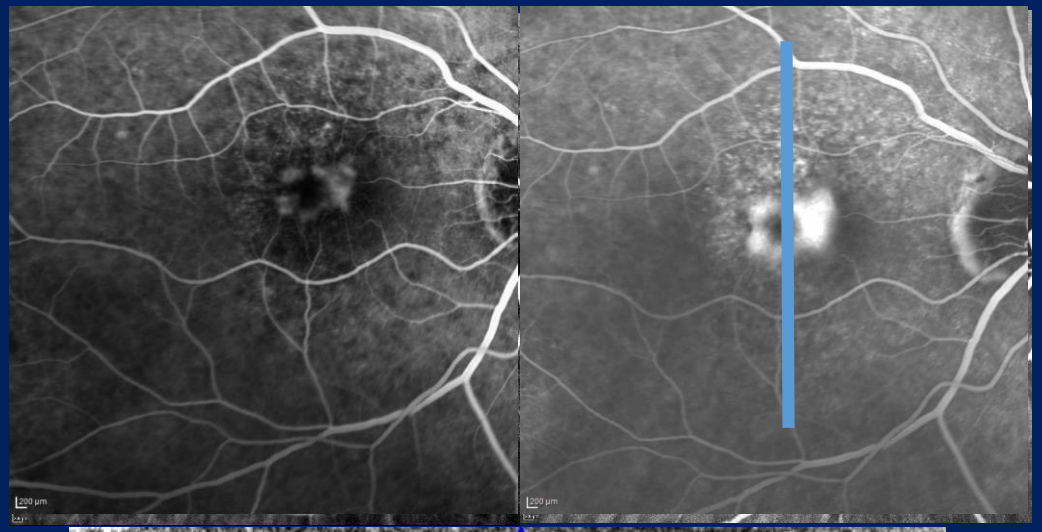



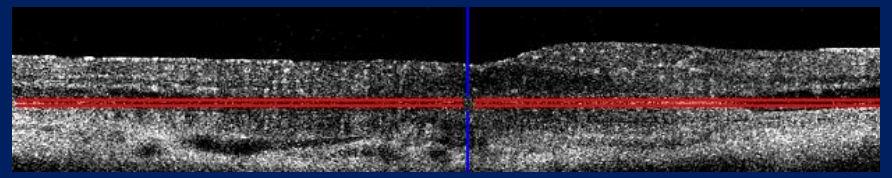

NVC naïfs: AVC→ PDT, 3 mois

1-Forme en roue+, en avt EP

2-Ramifications hyper intenses+

3-Anastomoses et boucles+

4-Arcade périphérique +

5-Halo péri-lésionnel sombre +

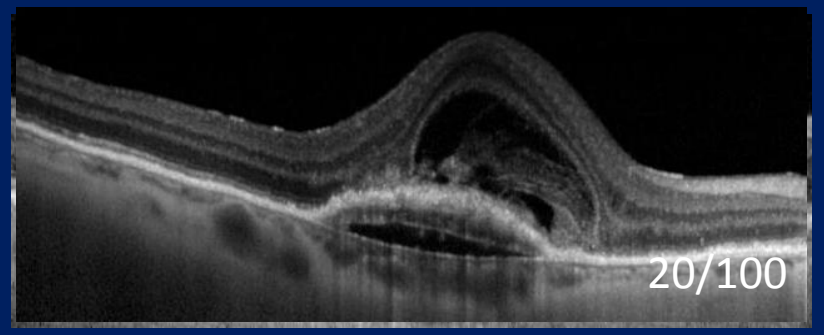

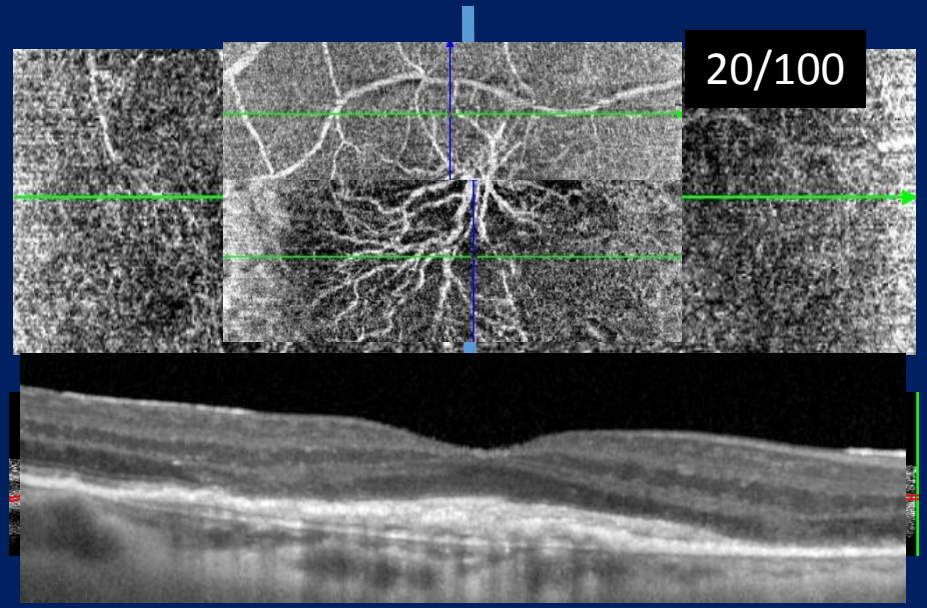

NVC lineaires , longs et filamenteux, en nasal

1-vaisseaux plus rares et volumineux+

2-Diminution des anastomoses +

3-Ebauche d’aspect en "arbre mort« +

4-Absence halo péri lésionnel hypo-intense –

NVC actifs en temporal→ 3IVTL

Examen à 3 niveaux:+-30 µm EP

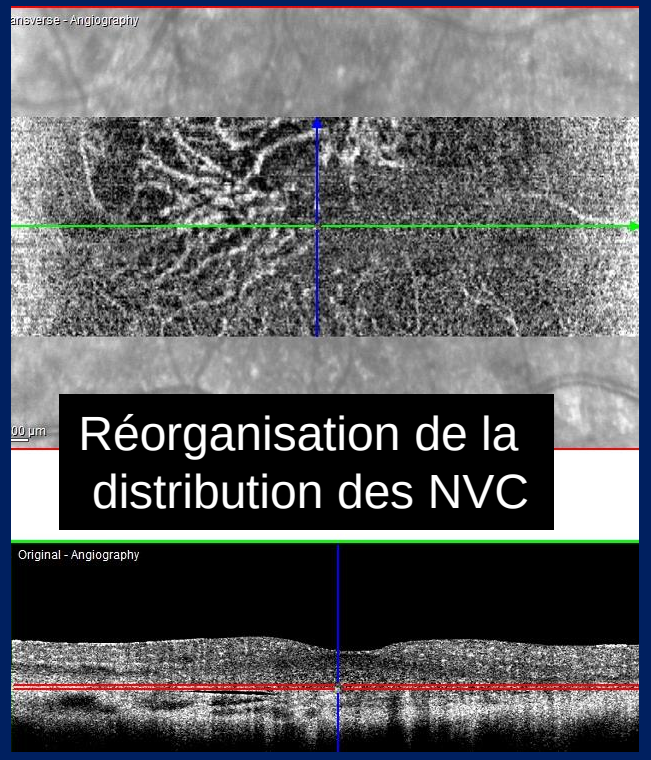

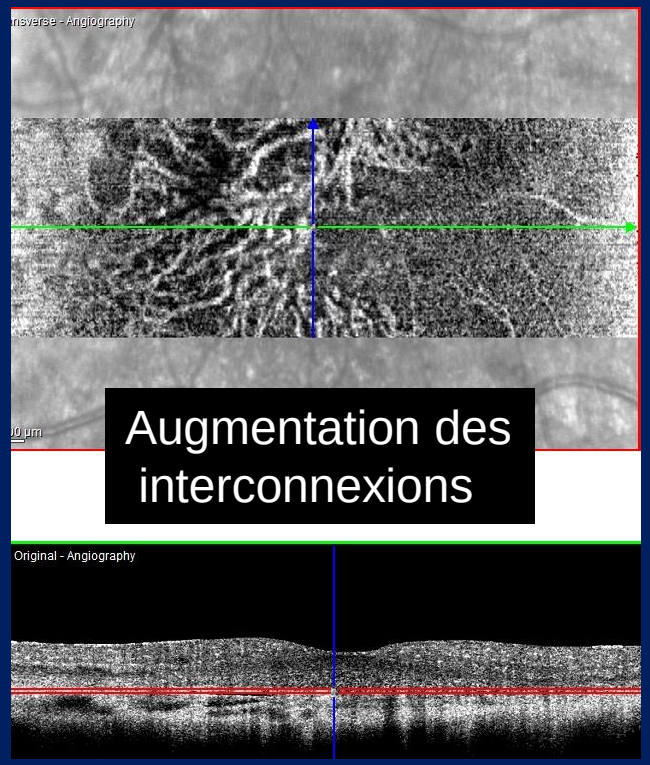

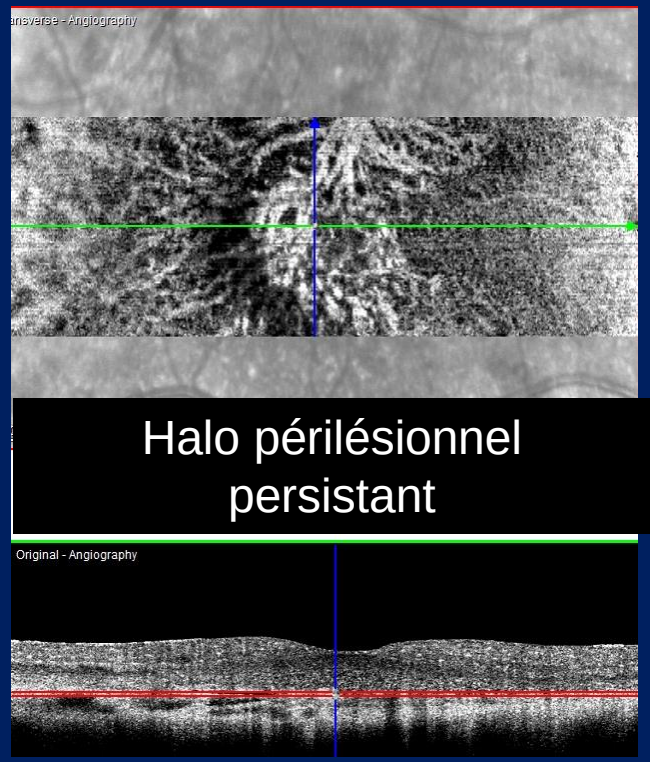

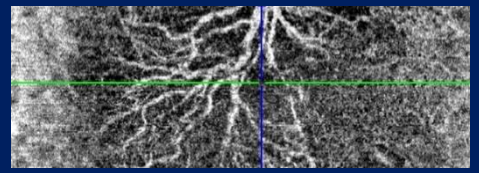

1. Réorganisation de la distribution des NVC
2. Augmentation des interconnexions
3. Halo péri-lésionnel au niveau CC persistant
4. **→ Poursuite des IVT**

during follow-up: Qualitative and Quantitative Analysis of type1+type 2 CNV. Ophthalmic Research 2015

NVC ?, AV

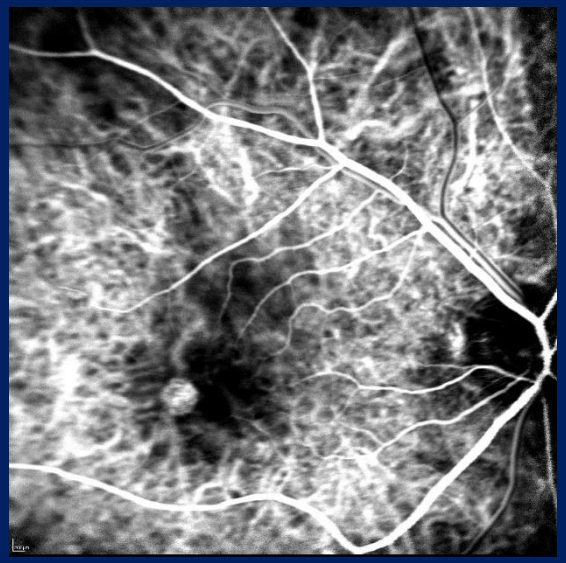

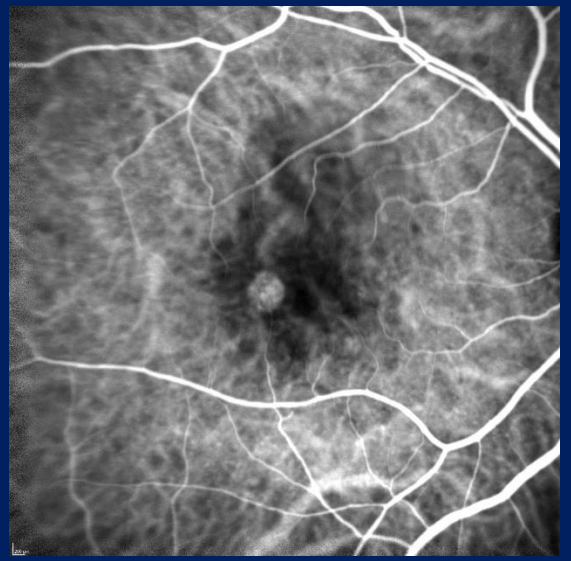

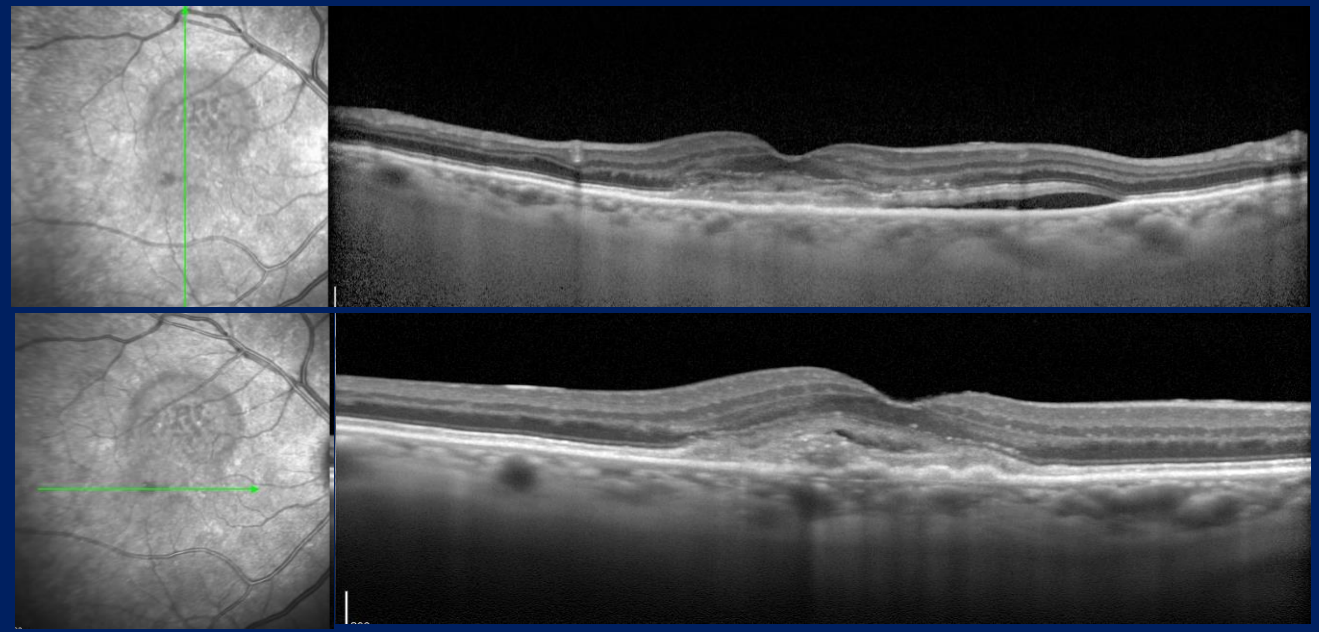

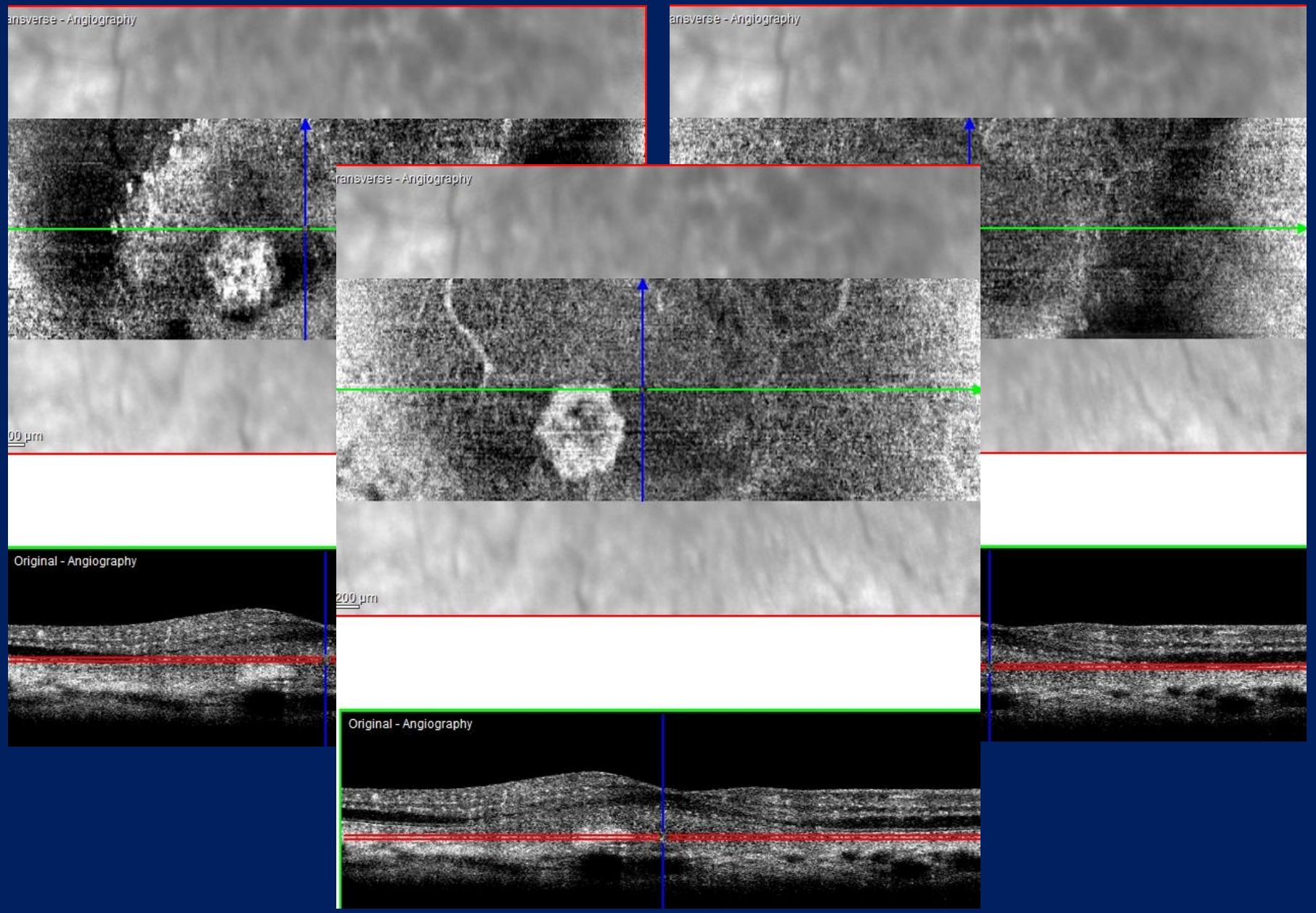
ansverse - Angiography
ansverse - Angiography
ransverse - Angiography
00 µm
200 µm
Original - Angiography
Original - Angiography

DEP hémorragique: apport de l'OCT-A?

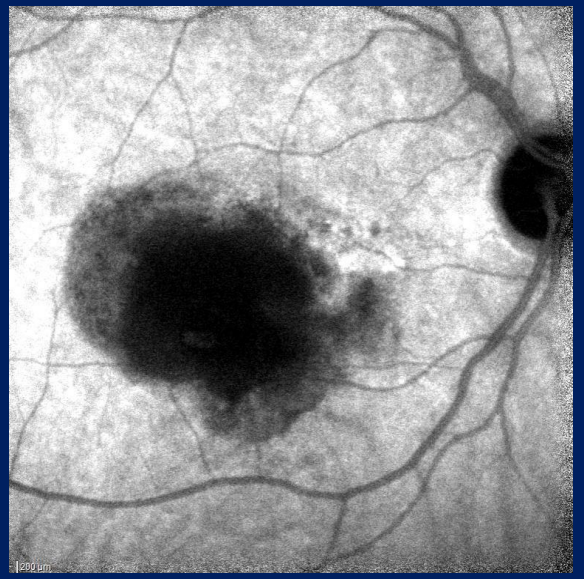

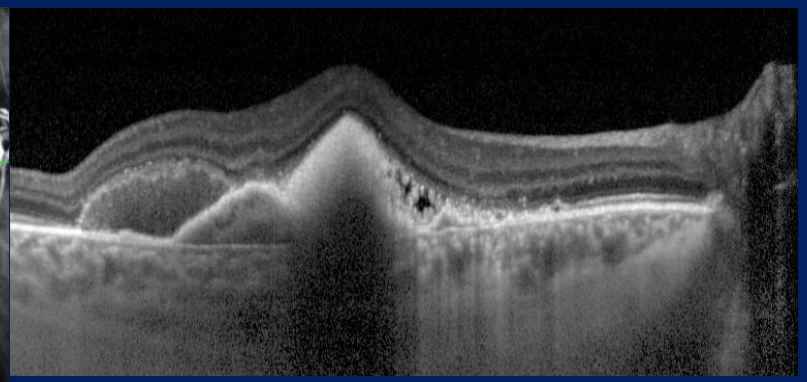

Le sang n’est pas en mouvement:
Pas de signal!

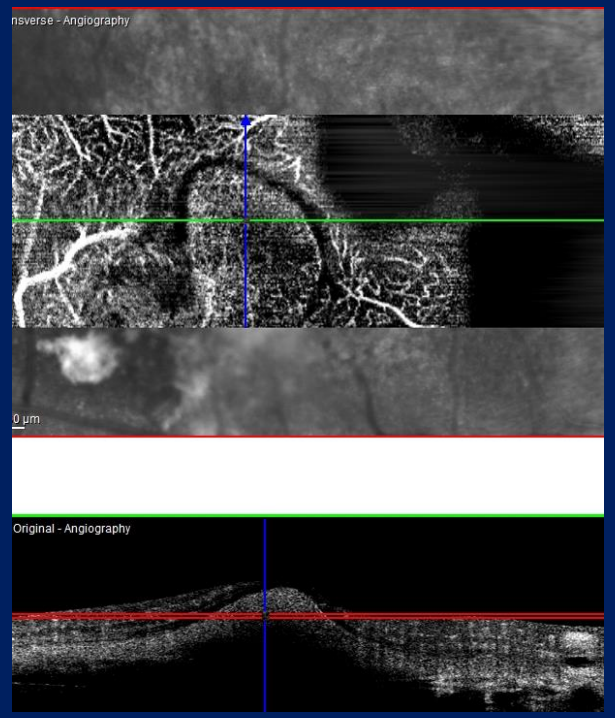



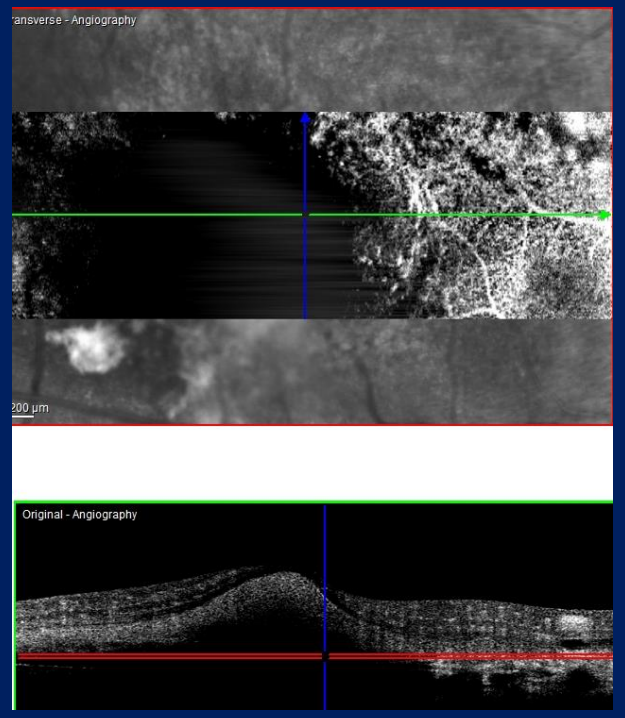

Diagnostics différentiels: NVC associés ou pas à?

- DMLA atrophique
- Stries angioîdes
- VPC
- CRSC
- ERD
- Dégénérescence pseudo vitelliforme
- Cause inflammatoire: ex de la CMF

NVV au sein d'atrophie

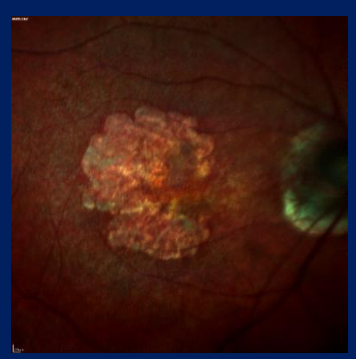

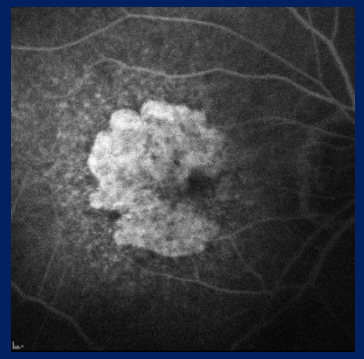
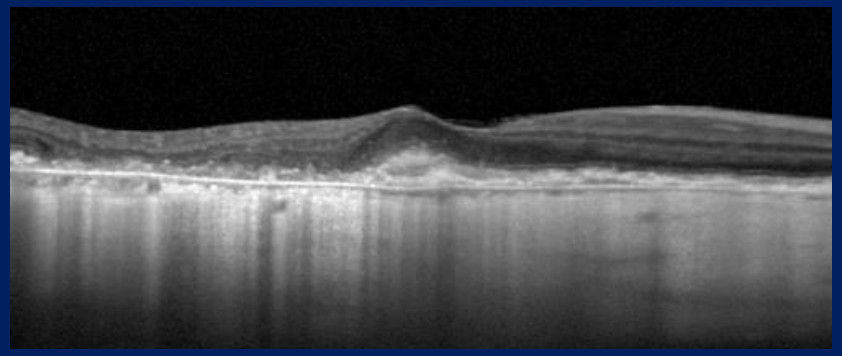
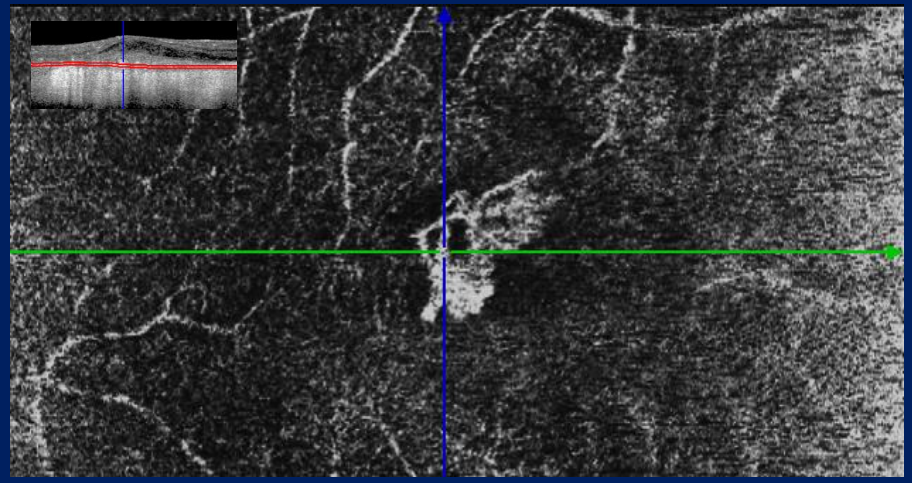

NVC actifs:

1-Forme en sea fan

2-Ramifications hyper intenses

3-Anastomoses et boucles

4-Arcade périphérique

5-Halo péri-lésionnel sombre

Patient Dr Français

NVC sur Stries Angioides

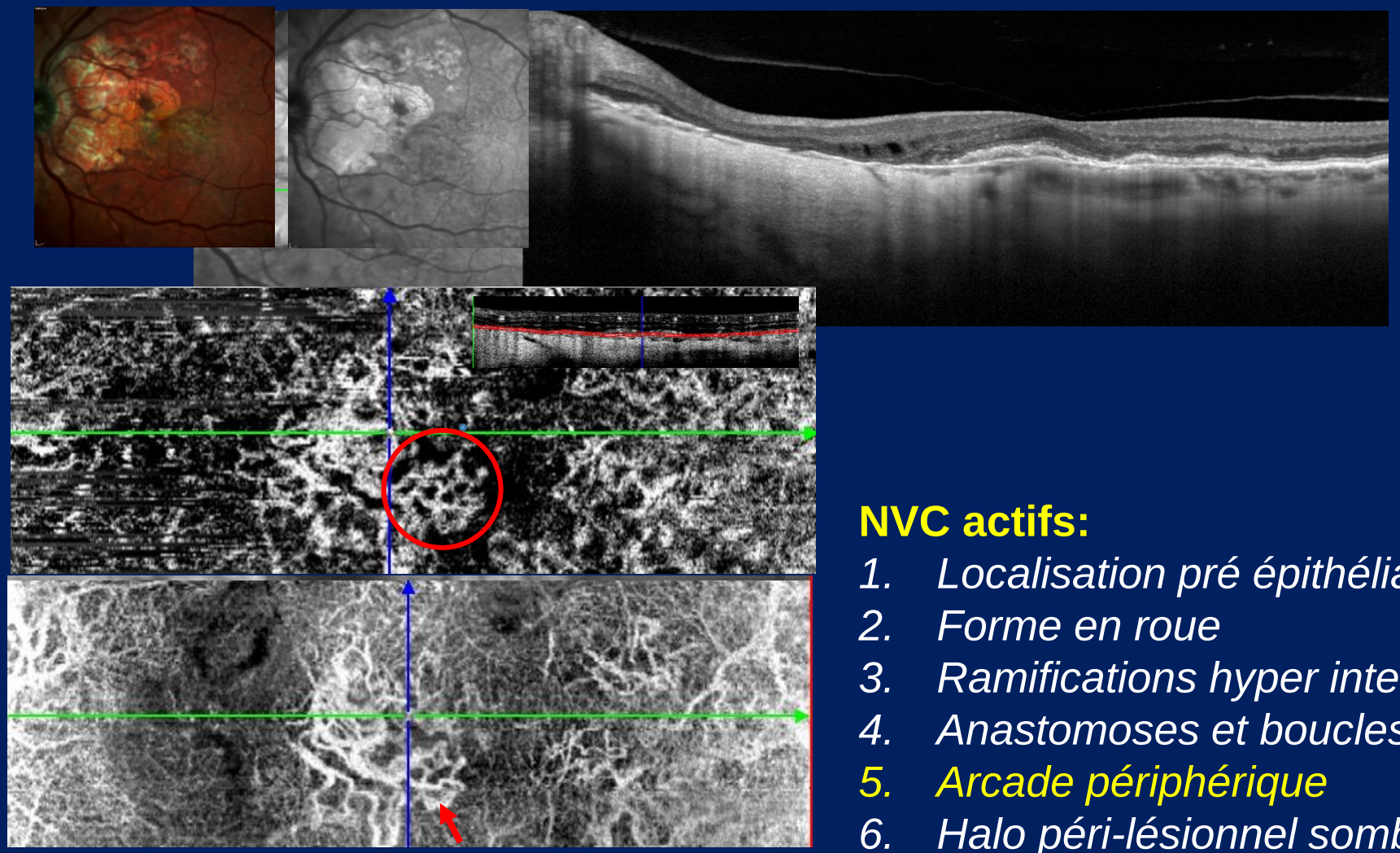

NVC actifs:

1. *Localisation pré épithéliale*
2. *Forme en roue*
3. *Ramifications hyper intenses*
4. *Anastomoses et boucles*
5. *Arcade périphérique*
6. *Halo péri-lésionnel sombre*

Les Vasculopathies polypoïdales

Vasculopathies polypoïdales

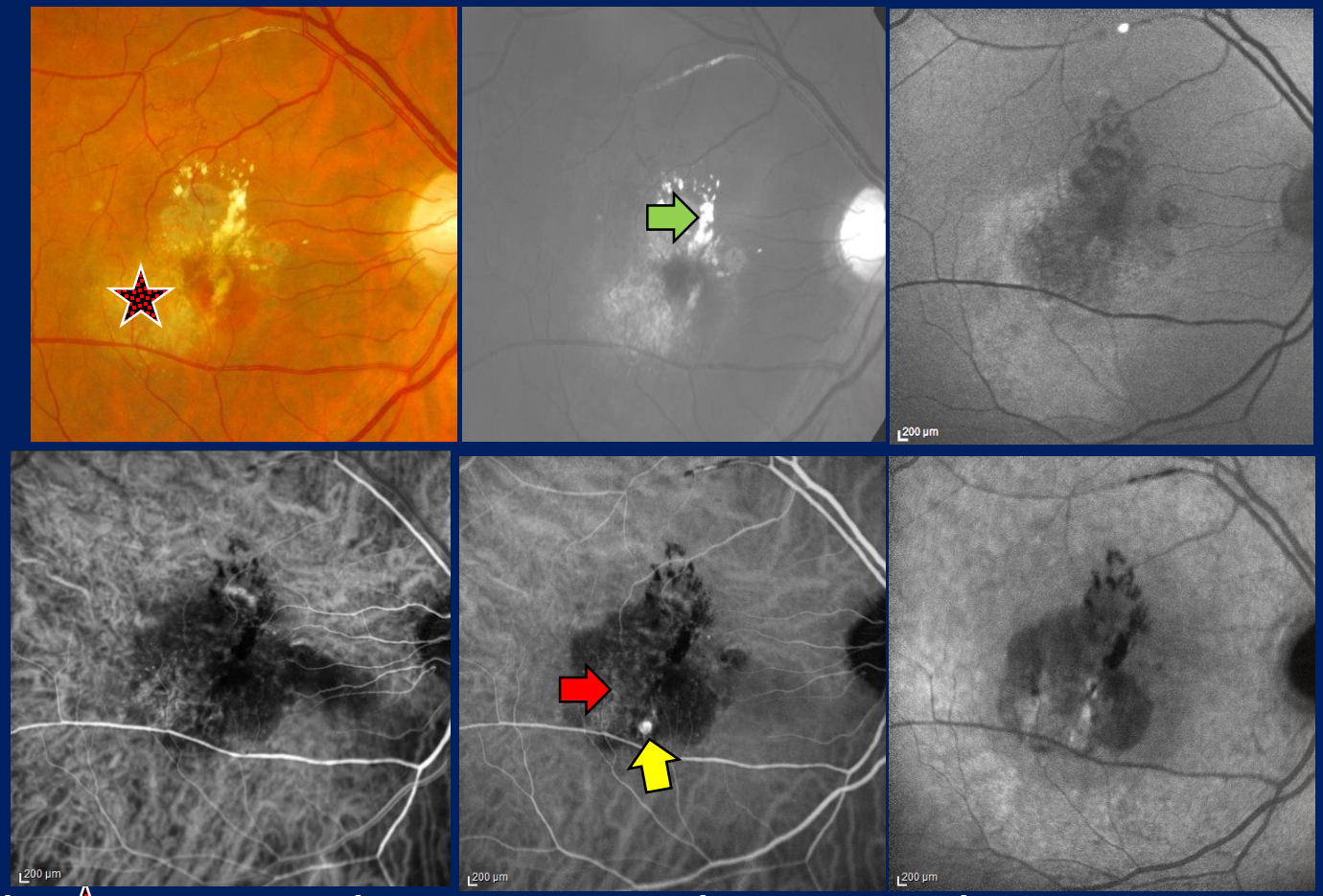

DEP rétro fovéal ☆ avec une hémorragie sous rétinienne fovéale et de **nombreux exsudats supéro maculaires,** chez un patient de 57 ans allergique à la fluorescéine,
montrant **un polype inférieur** ➡ **branché sur un réseau choroïdien anormal rétro fovéa**l
AV: 20/63 avec des métamorphopsies .

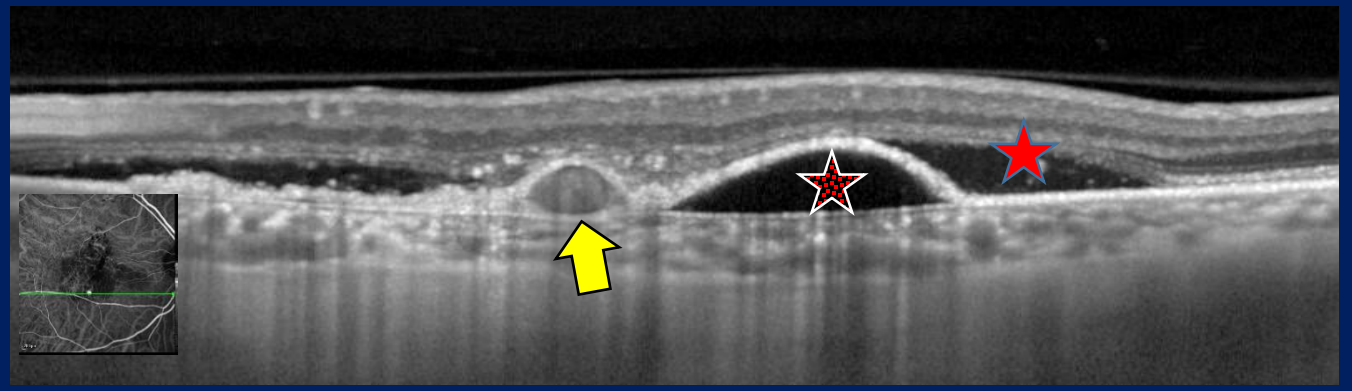

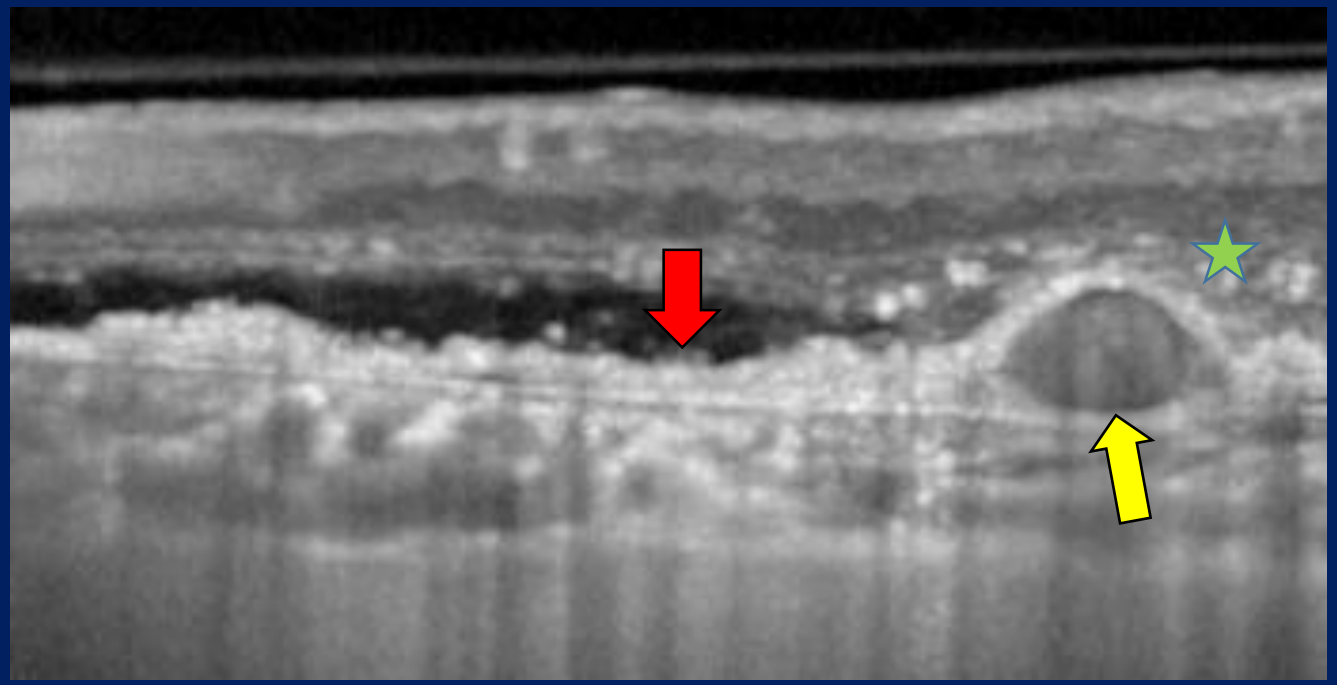

Nodule modérément hyper réflectif aves signe de la double bande

- associé en nasal à un **DEP**
- et en temporal, à une **irrégularité de l'EP c**orrespondant au réseau choroïdien anormal
- Présence de DSR
- Et de points hyper réflectifs c, témoins de la décompensation
- **La choroïde est épaissie**

Coscas G, Lupidi M, **Coscas F**, Toward a specific classification of PCV: idiopathic disease or subtype of age-related macular degeneration.IOVS 2015

Détection de nombreux polypes sans injection de colorant

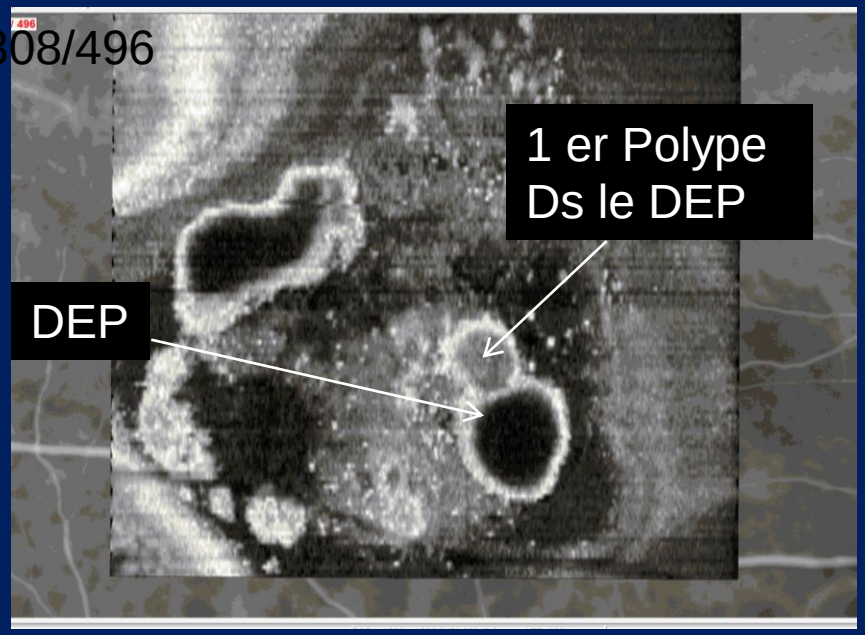



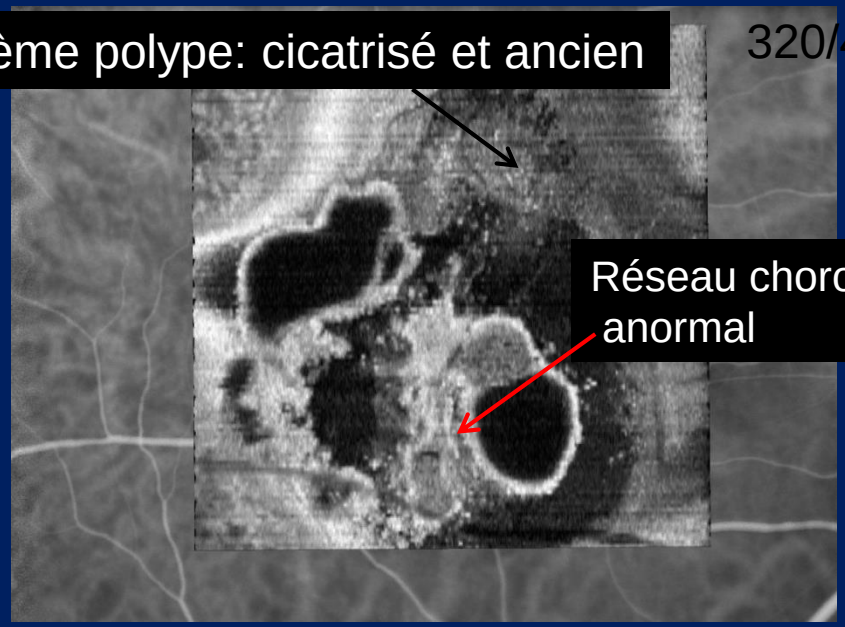

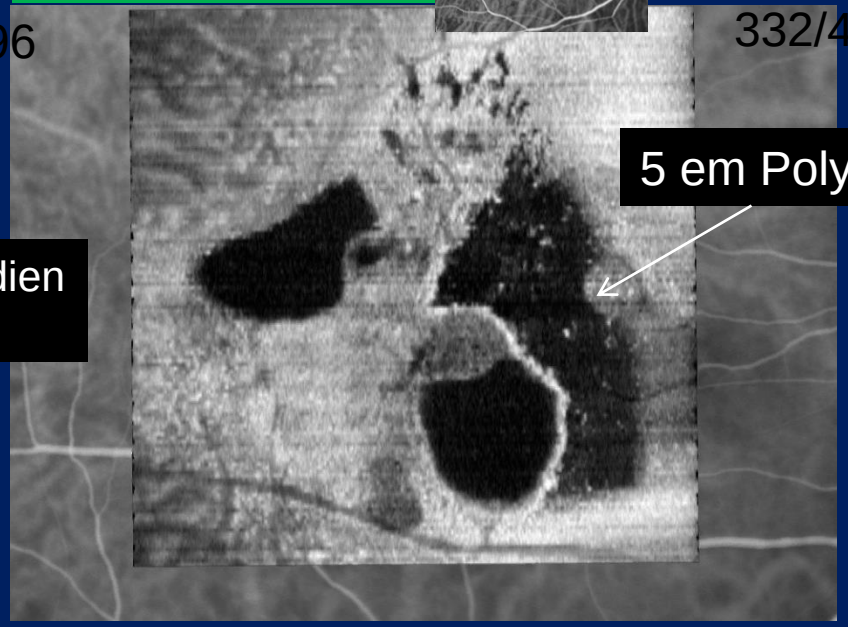

AV:20/50, réapparition M+, ATCD 10L
Diagnostic? VPC→ Poursuite IVT (pas de PDT)

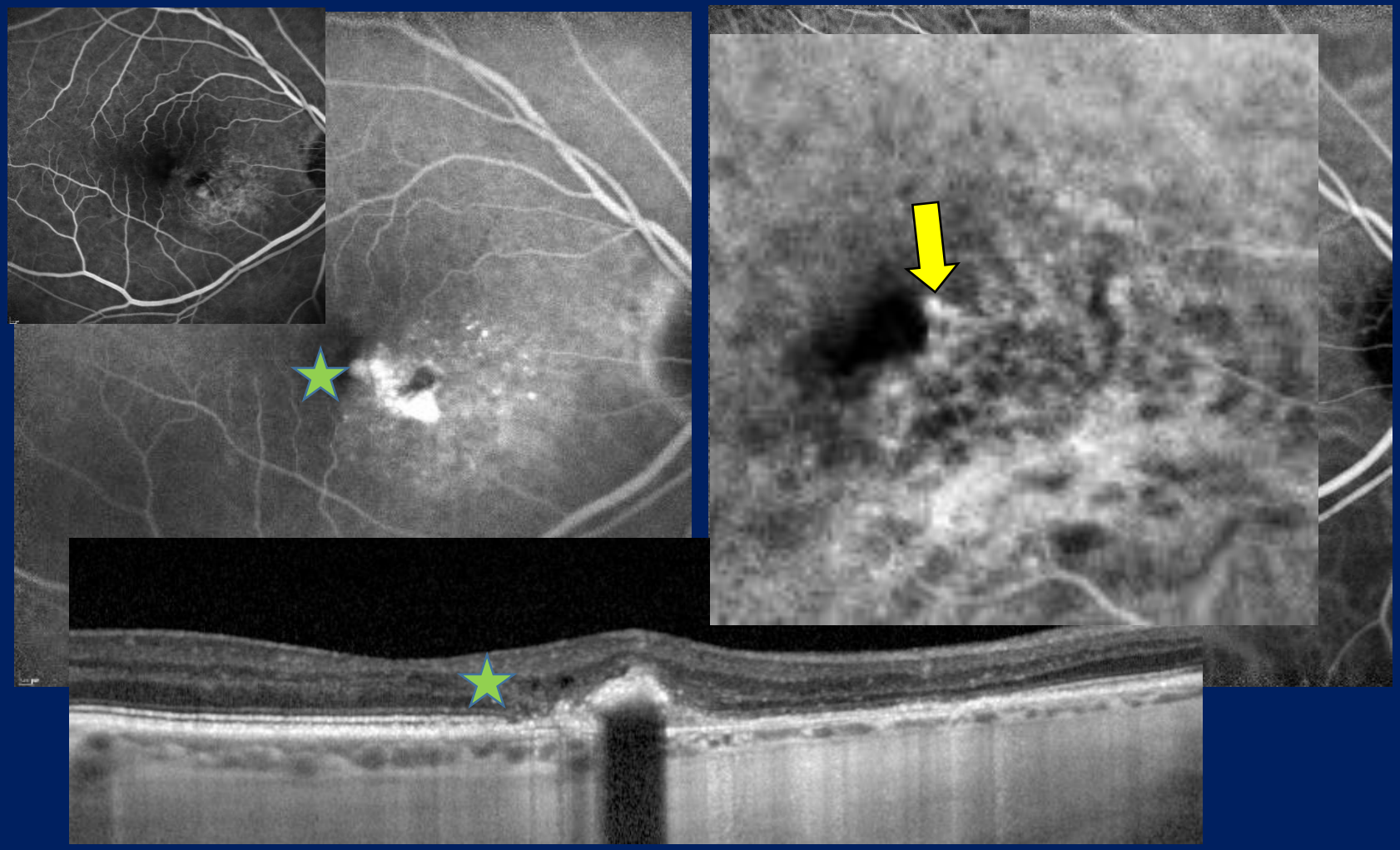

AV 20/32 score 74 -Décembre 2014

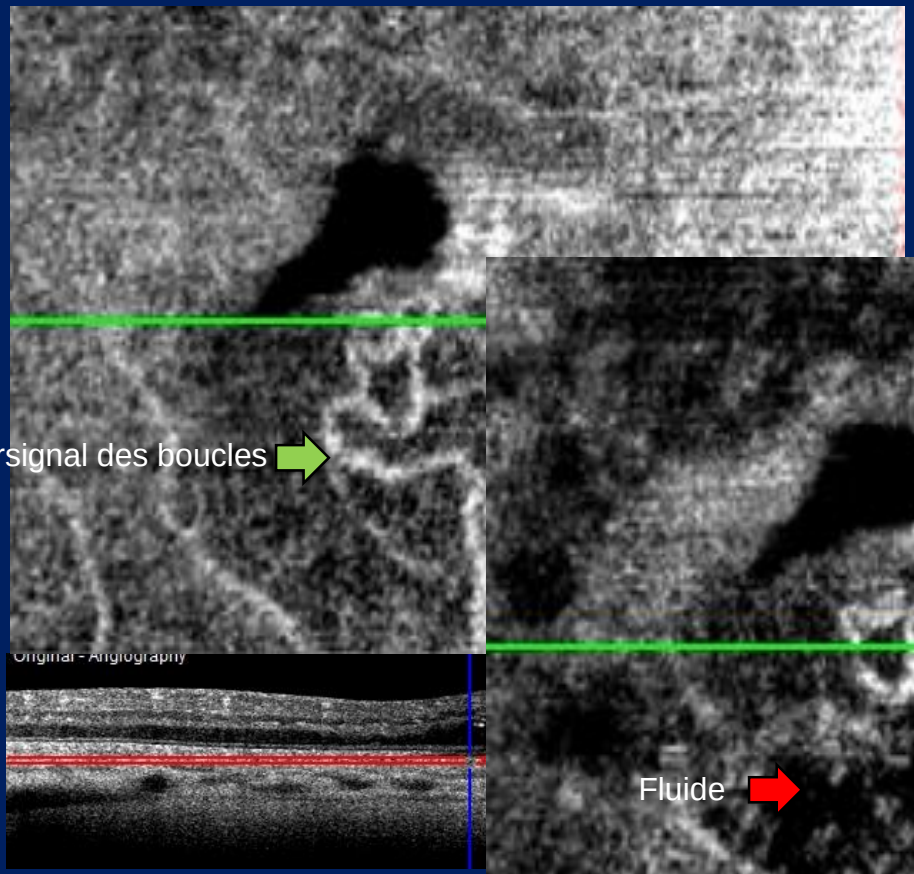





AV 20/32 score 77-juillet 2015

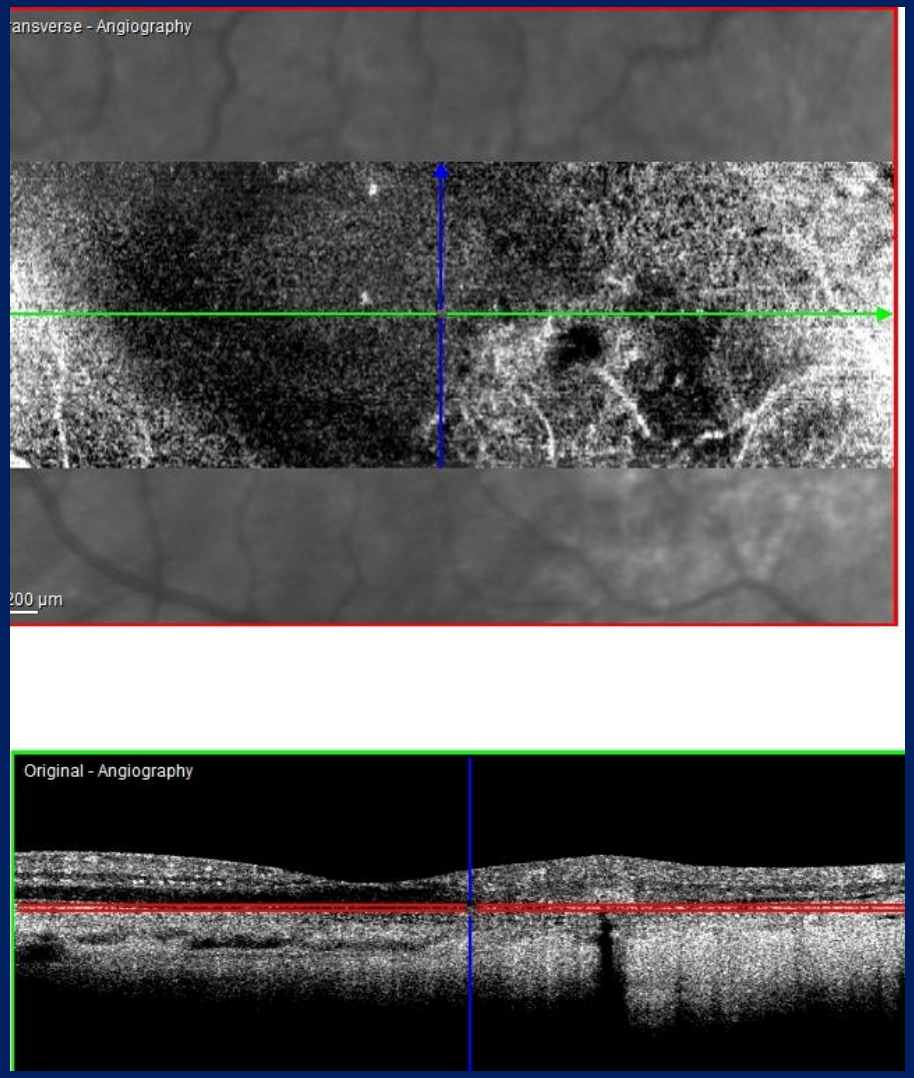

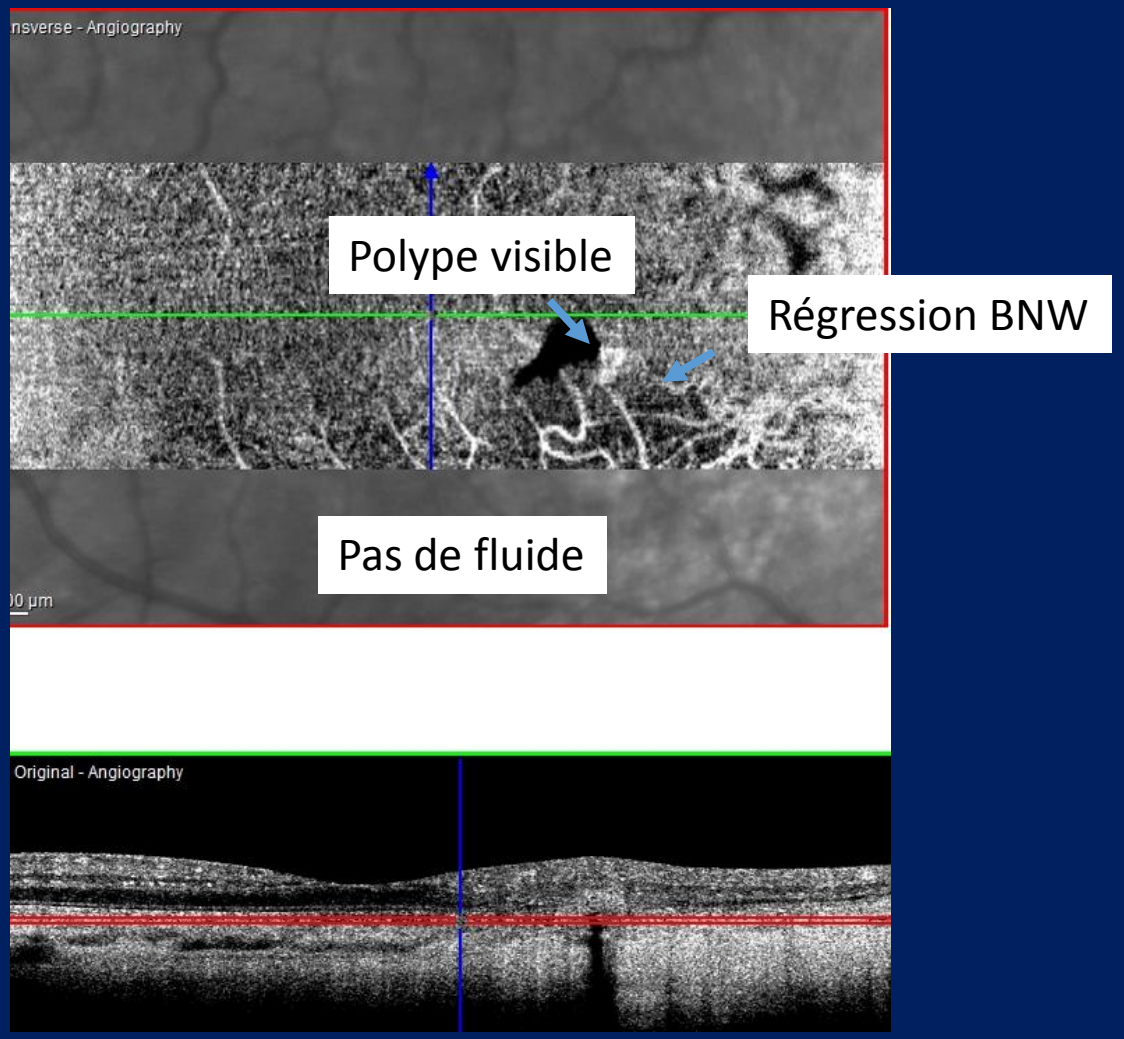

VPC selon l’imagerie disponible

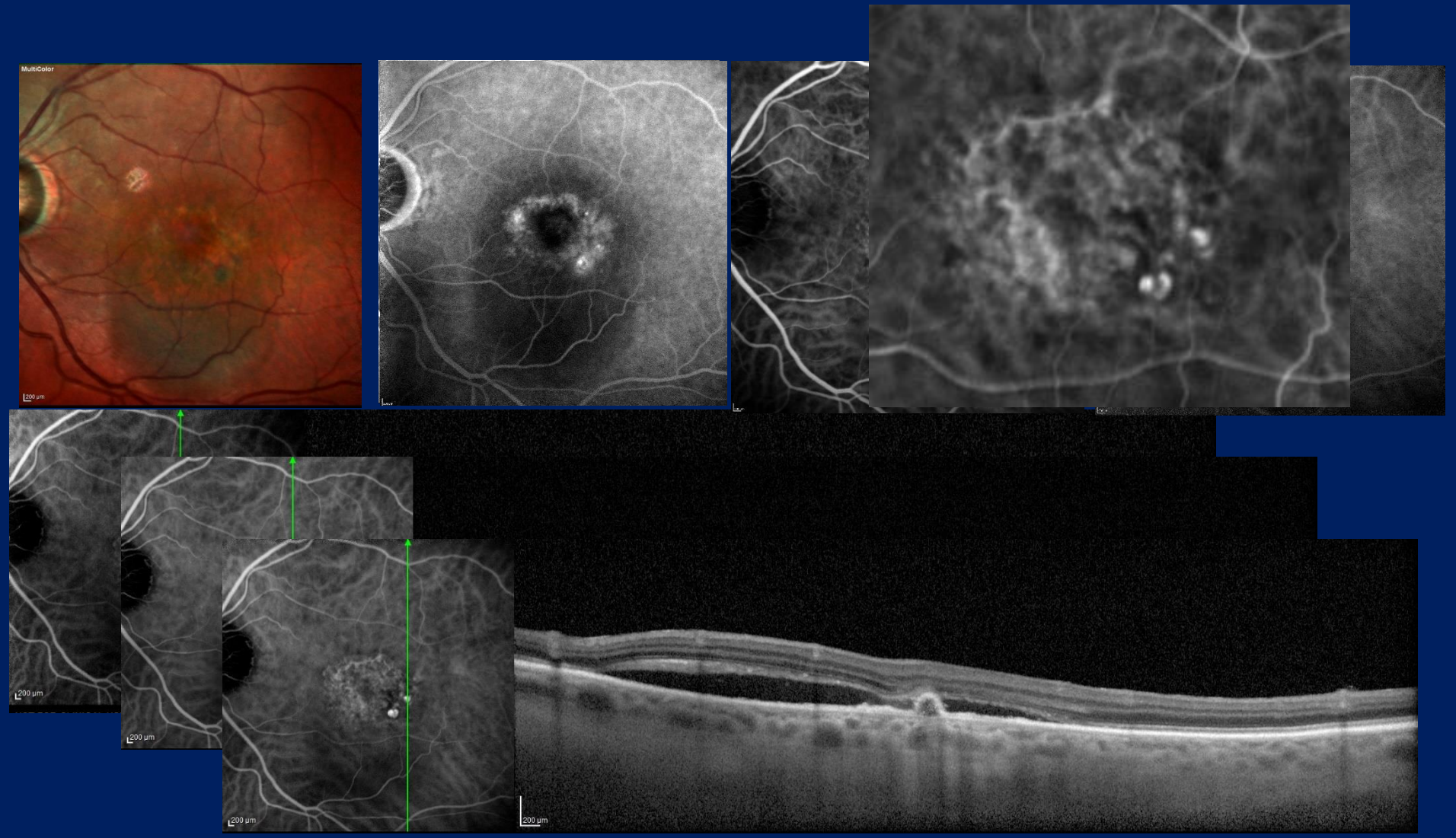

VPC: DSR non lié à une néoascularisation

OCT »en Face »

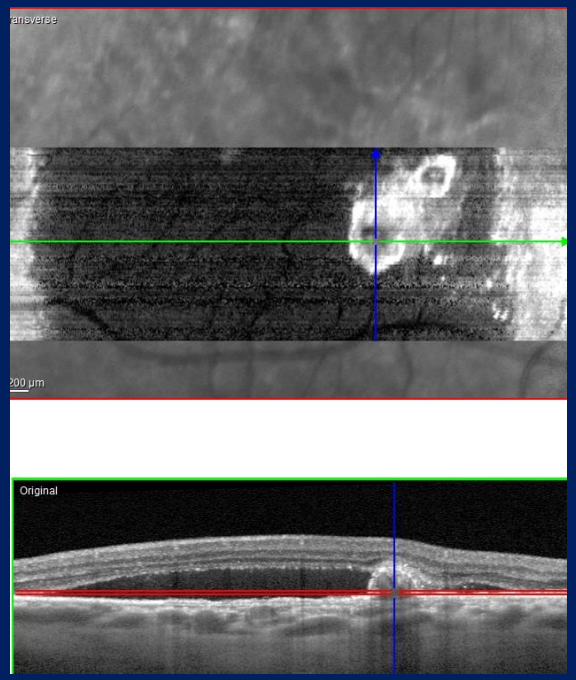

OCT -A



OCT -A



VPC en OCT-A:

1. Pas d'hypersignal vasculaire anormal
2. Paroi hyper dense
3. Hyposignal par haut débit ou turbulence

CRSC

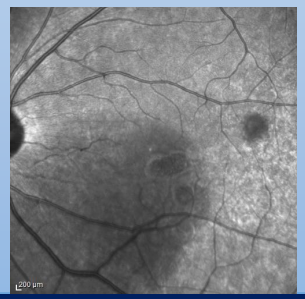

CRSC et DEP OG

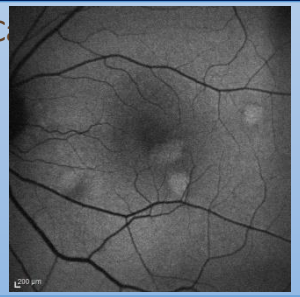

CRSC et DEP OG

CRSC et DEP OG

CRSC et DEP OG

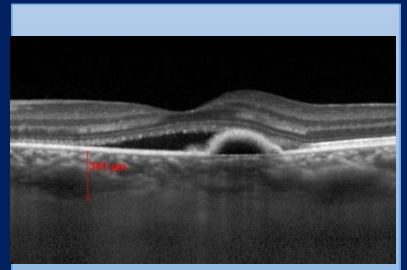

CRSC et DEP OG

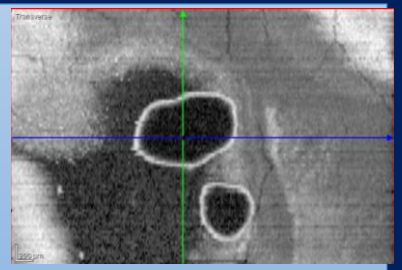

CRSC et DEP OG

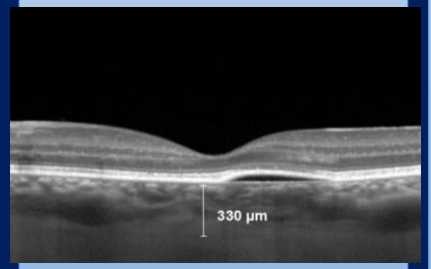

OCT, evolution favorable OG

DEP Œil adelphe

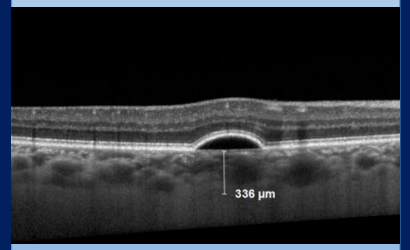

OCT, evolution favorable OD

Contexte clinique:

Baisse d'AV bilatérale bilatérale chez un homme de 47 ans. CRSC avec décollement séreux rétinen (DSR) OD et décollements de l'épithélium pigmentaire (DEP) bilatéraux. Une application de corticoïdes topiques pour une affection cutanée est retrouvée au 3 ème interrogatoire. Après arrêt du traitement le DSR disparaît à l'OG et les DEP s'atténuent des 2 côtés.

Commentaires:

Des DEP idiopathiques, avasculaires sont très souvent associés à un DSR au cours de la CRSC. Ils se situent ou non au niveau du point de diffusion.
Une poussée de CRSC peut être déclenchée ou entretenue par la prise de corticoïdes , même en application topique. L'arrêt du traitement amène souvent une disparition des signes.

Fernandez, C. F., A. J. Mendoza, et al. (2004). "Central serous chorioretinopathy associated with topical dermal corticosteroids." Retina **24**(3): 471-474.

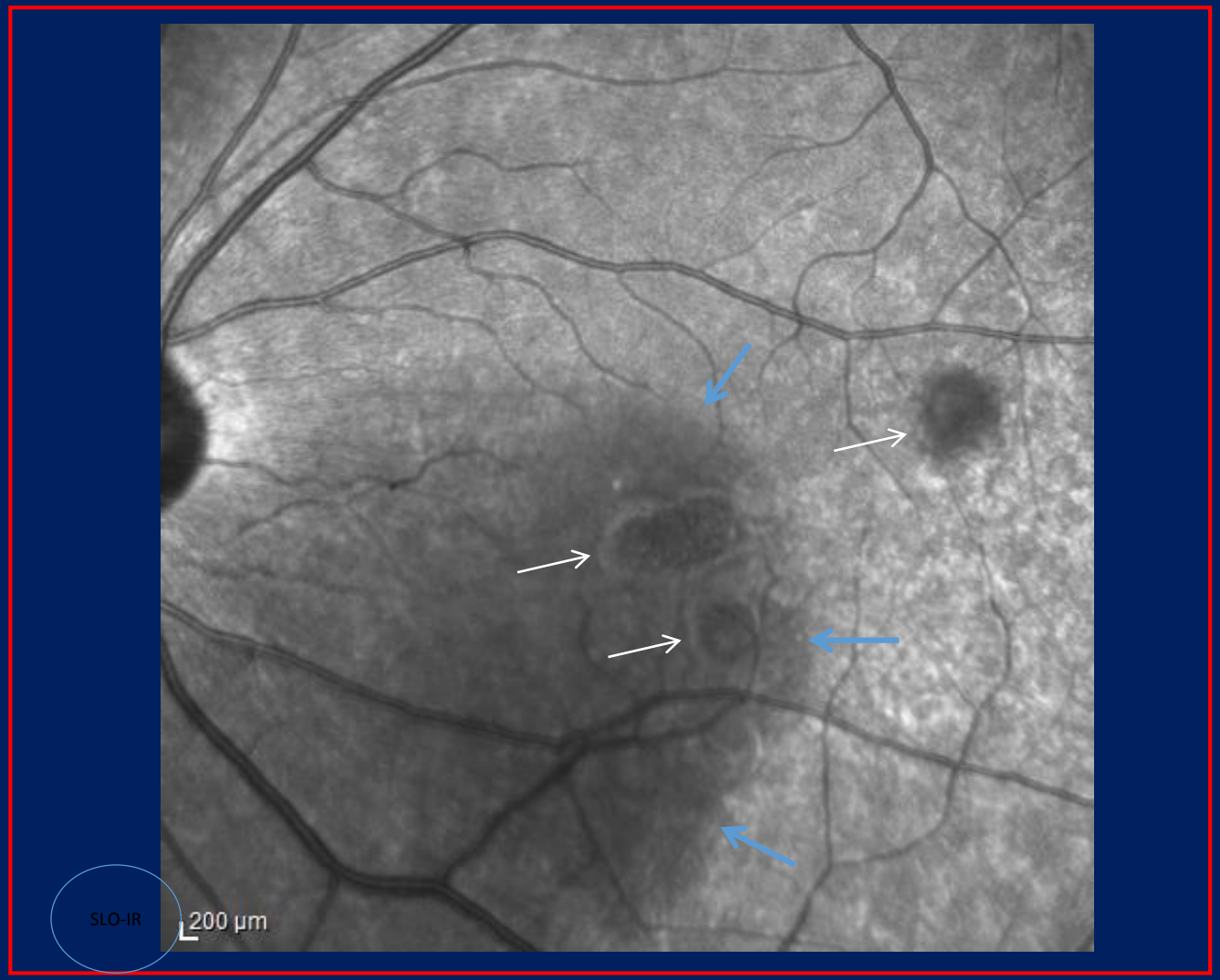

TITRE : CRSC chronique OG
Le cliché en SLO montre le décollement séreux rétinien (DSR) (flèches jaunes)

LEGENDE 1:
Des décollements de l'épithélium pigmentaire (DEP) plus sombres sont présents dans le DSR et en dehors (flèches blanches)

MOTS CLÉS:
Choroïdite séreuse centrale (CRSC)
Décollement séreux rétinien (DSR)
Décollement idiopathique de l'épithélium pigmentaire (DEP)

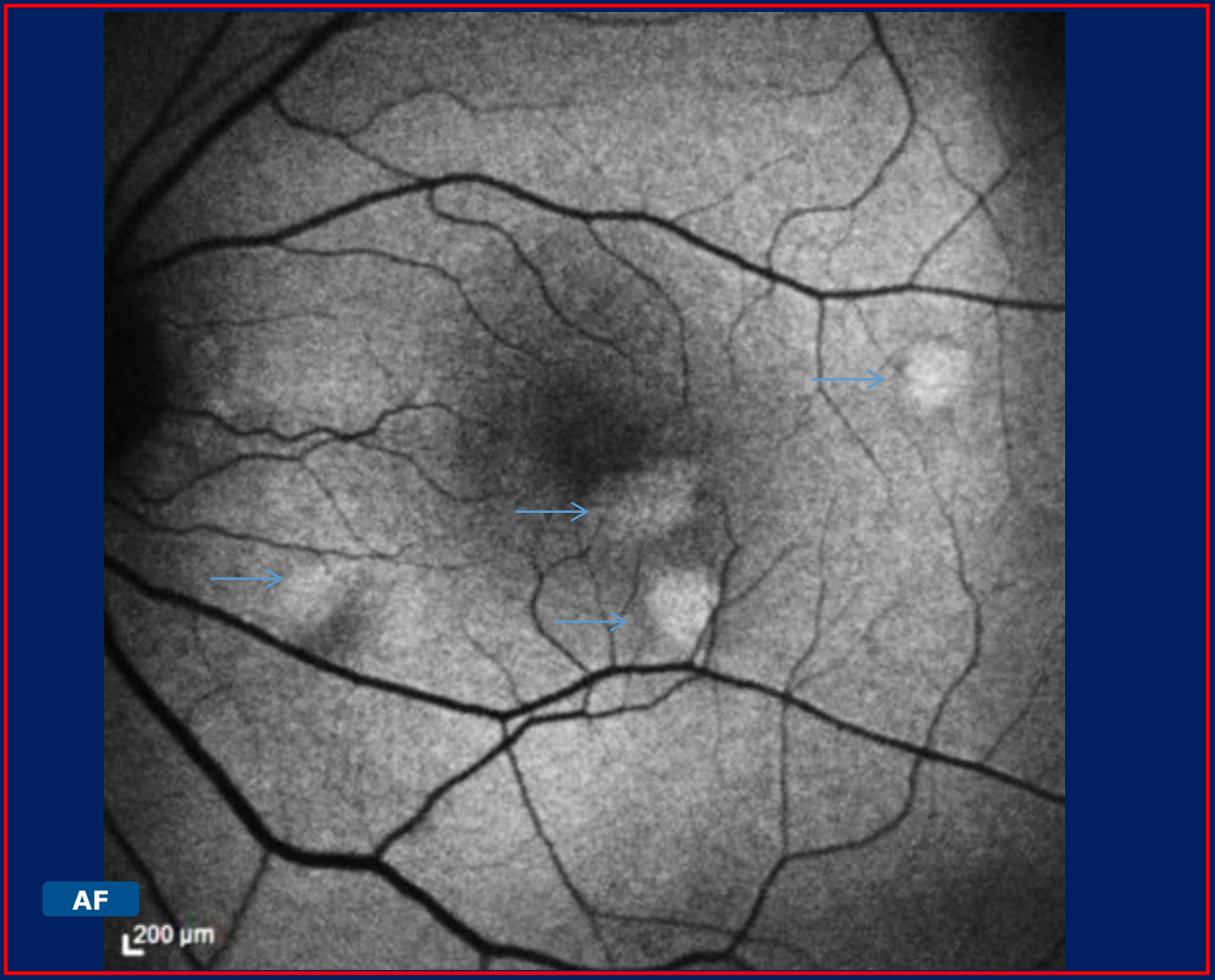

TITRE : CRSC chronique OG

L'auto fluorescence montre les DEP hyper auto fluorescents. (flèches)

MOTS CLÉS:
Choroïdite séreuse centrale (CRSC)
Décollement séreux rétinien (DSR)
Décollement idiopathique de l'épithélium pigmentaire (DEP)

TITRE : CRSC chronique OG

Angiographie à la fluorescéine, temps artério-veineux.
Les DEP sont précocément fluorescents mais d'une intensité variable

LEGENDE 1 :
Point de fuite associé au DEP sur l'un des DEP,, au centre du DSR (flèche)

LEGENDE 2: Temps tardif : diffusion du colorant à partir du DEP juxtapapillaire (flèche) où était apparu le point de fuite.

MOTS CLÉS:
Choroïdite séreuse centrale (CRSC)
Décollement séreux rétinien (DSR)
Décollement idiopathique de l'épithélium pigmentaire (DEP)

TITRE : CRSC chronique OG

L'ICG confirme le diagnostic.
Au temps précoce , forment un masquage sur la choroïde.
Absence de lacis néovasculaire

LEGENDE 1 :
Au temps tardif:
Coloration discrète des DEP, avec point de fuite hyper fluorescent , sur l'un d'entre eux (flèche) correspondant au point de fuite vu à l'angiographie à la fluorescéine.

ICG

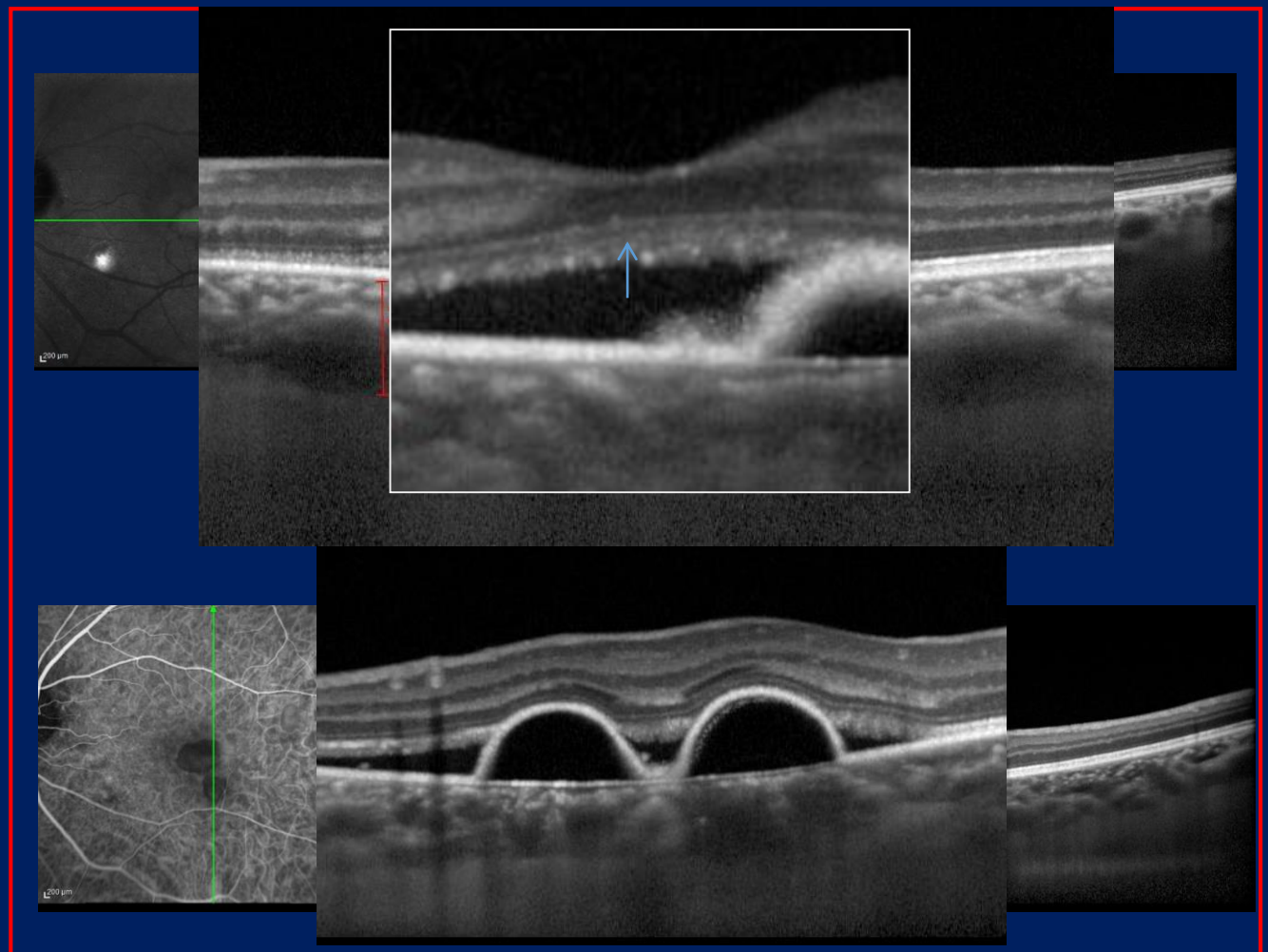

OCT

TITRE : CRSC chronique OG

Aspect en OCT . Coupe horizontale passant par la macula. Le DSR est peu étendu à cet endroit . La rétine soulevée est au contact du DEP

LEGENDE 1:
Notez la choroïde épaissie , à 341 µ

LEGENDE 2 :
Allongement des articles externes des photorécepteurs (flèche) évoquant le caractère chronique du soulèvement rétinien.

LEGENDE 3 :
La coupe verticale montre les 2 DEP saillants qui sont au contact de la rétine peu soulevée.

CRSC?, VPC?, NVC ?

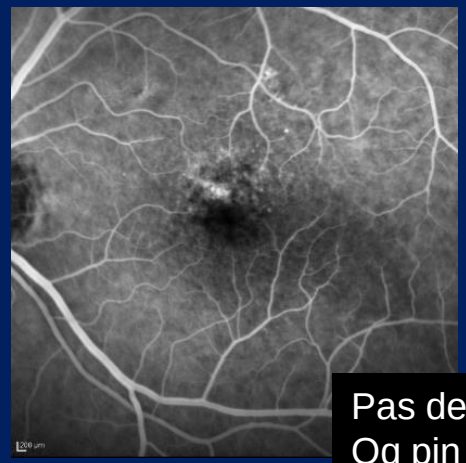

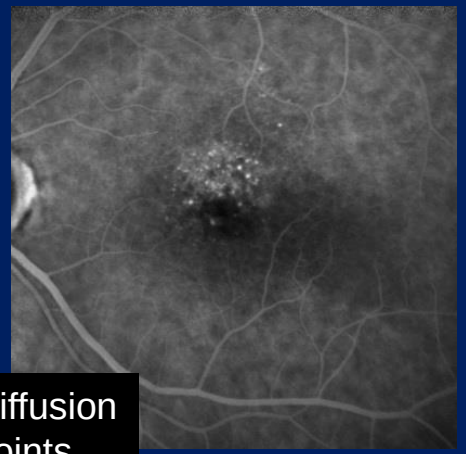

Pas de diffusion
Qq pin points

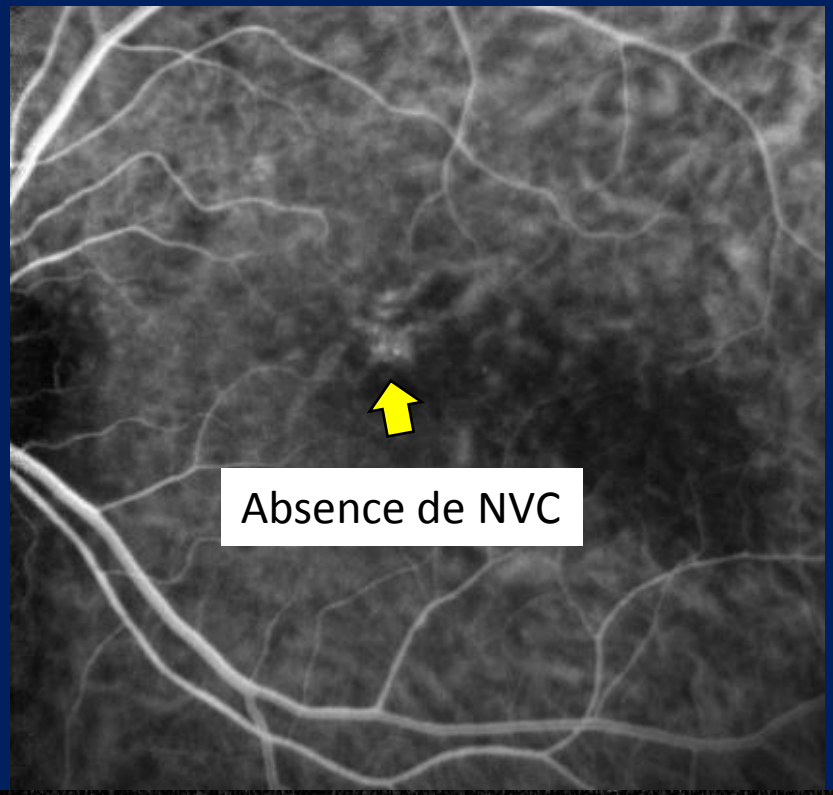

Absence de NVC

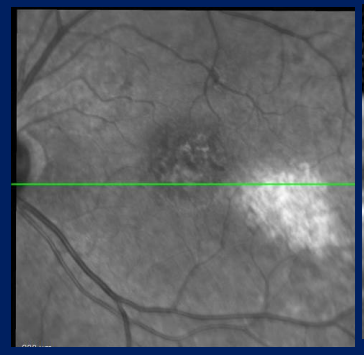

Ondulations de l'EP

Pachy-choroide

NVC!

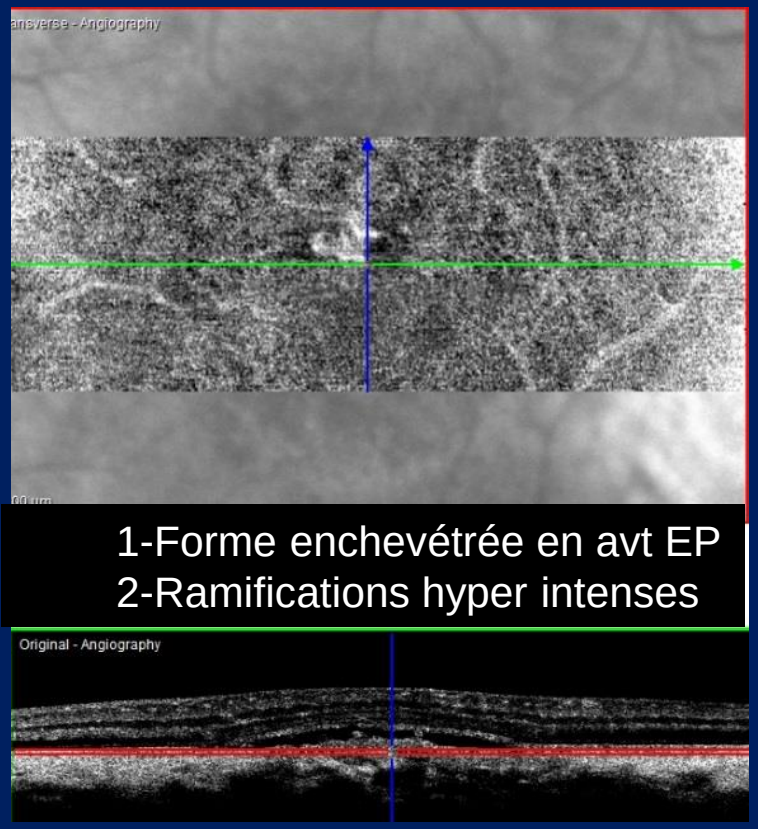

1-Forme enchevétrée en avt EP
2-Ramifications hyper intenses

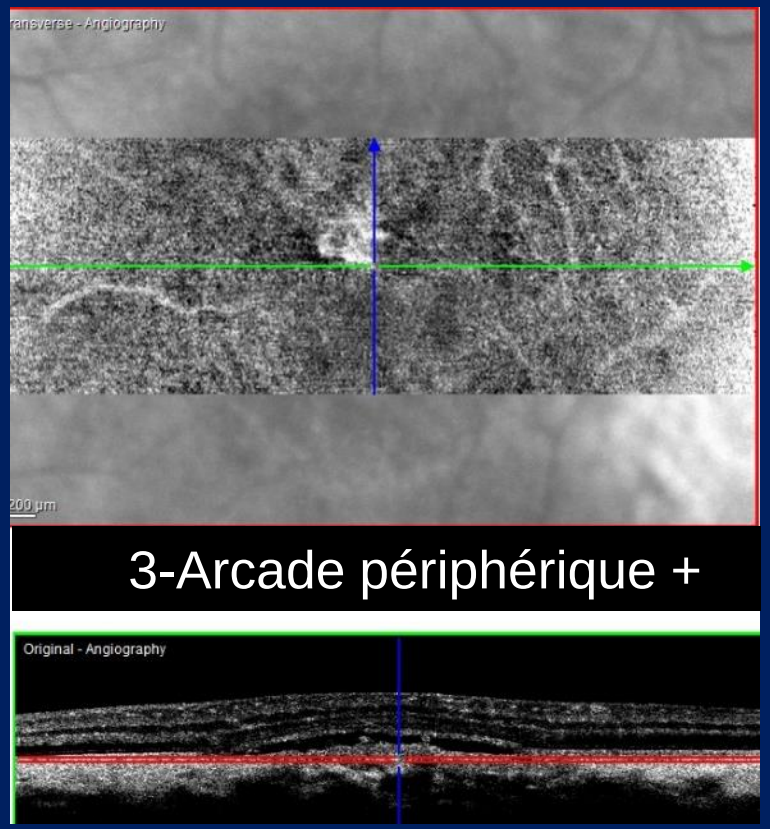

3-Arcade périphérique +

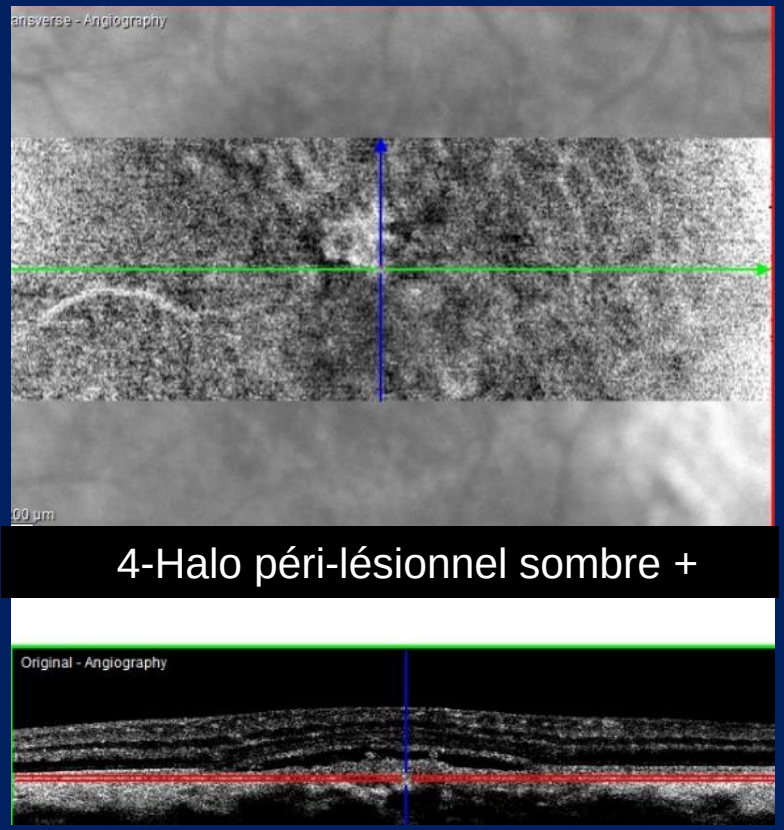

4-Halo péri-lésionnel sombre +

Discrète majoration du DSR, choroïde épaisse
CRSC? NVC?

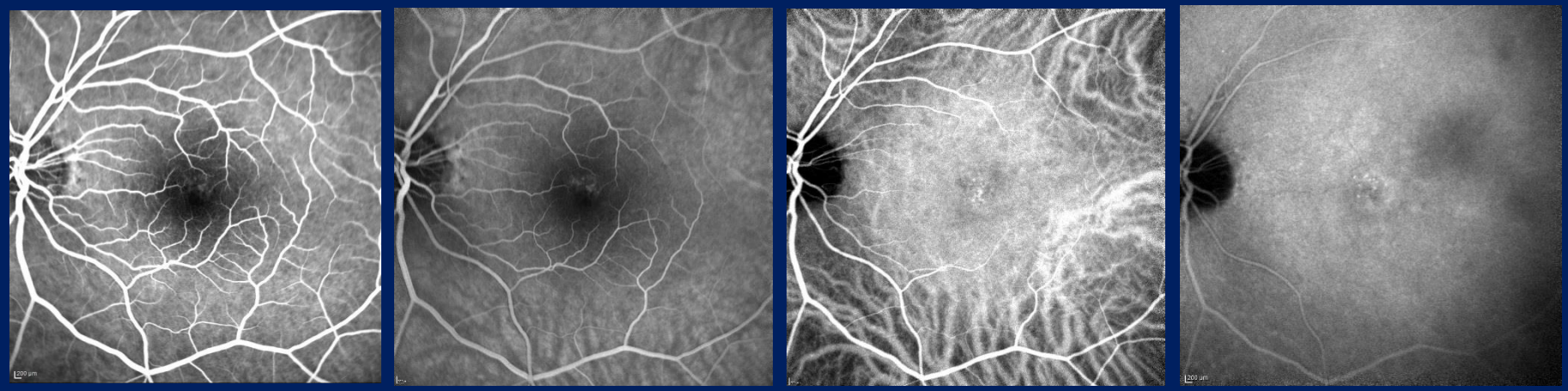

1-Forme en roue+, en avt EP
2-Ramifications hyper intenses+
3-Anastomoses et boucles+
4-Arcade périphérique +
5-Halo péri-lésionnel sombre +

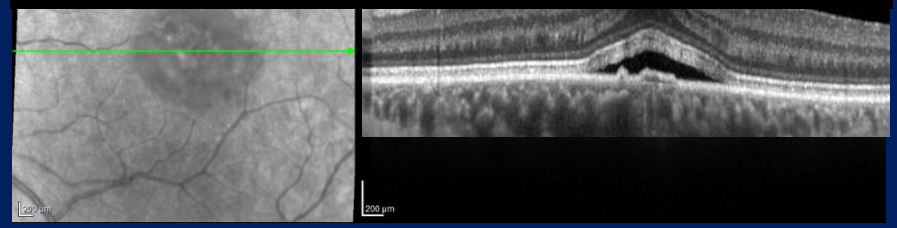

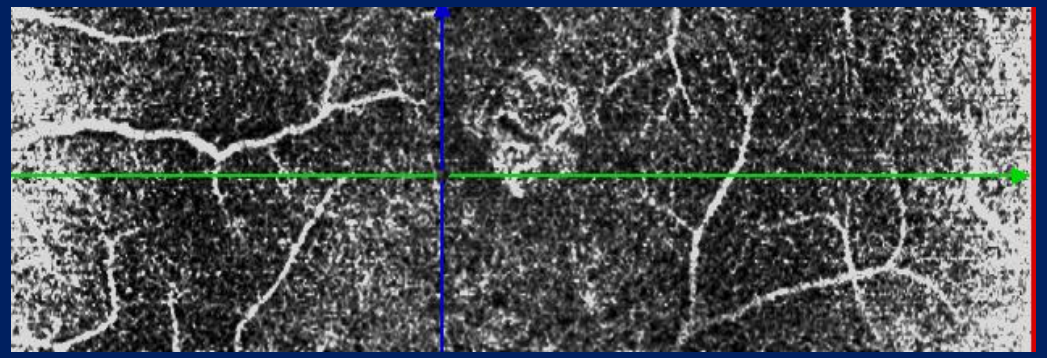

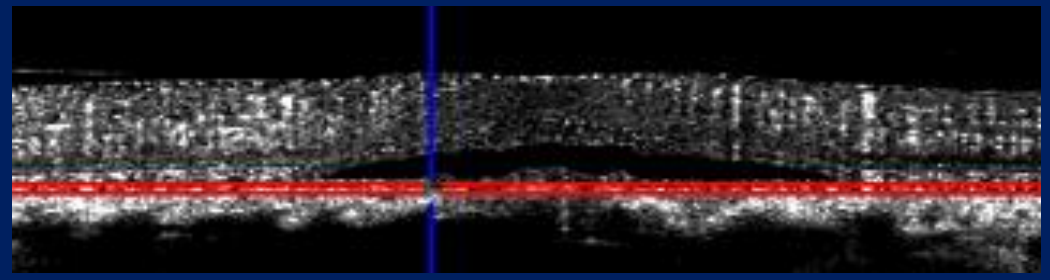

VPC?

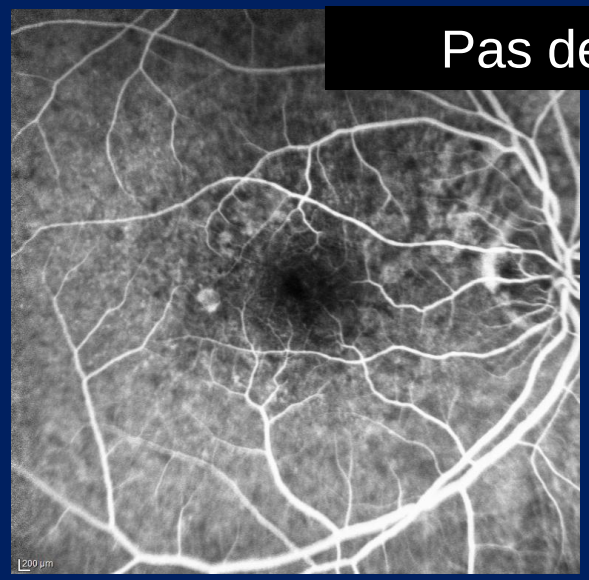

Pas de diffusion

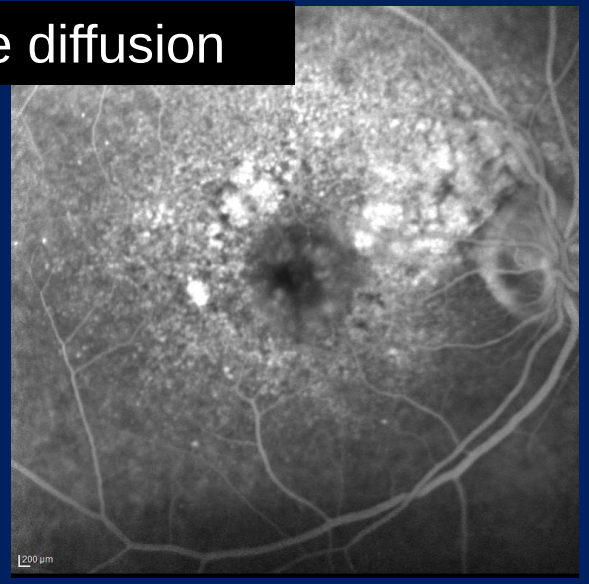

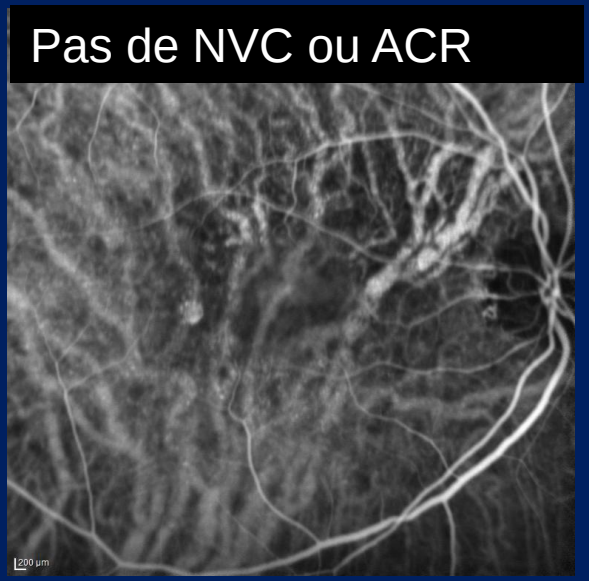

Pas de NVC ou ACR

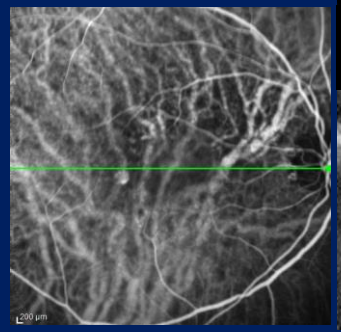

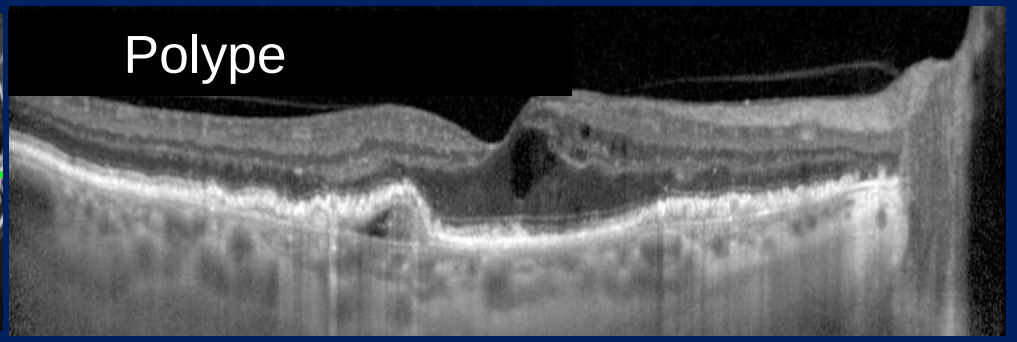

Polype

Pachy Coroide

Pas de NVC entre la CC et l'EP

Polypes avec hypersignal hétérogène

BNW individualisable

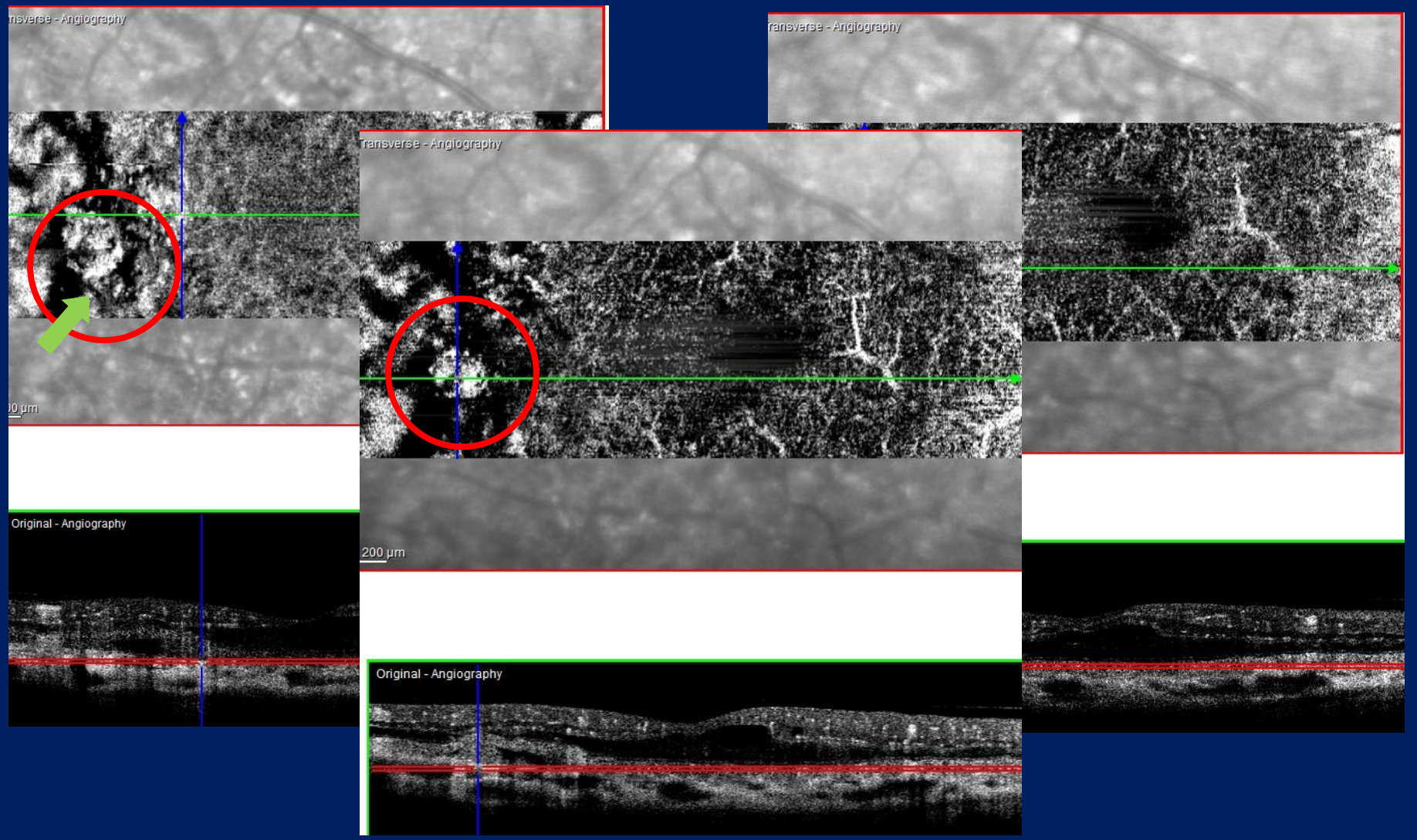

ERD

? Pas de DSR

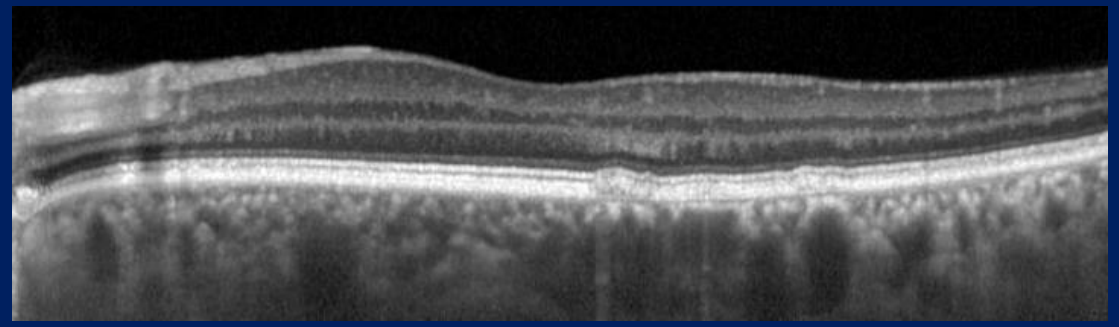

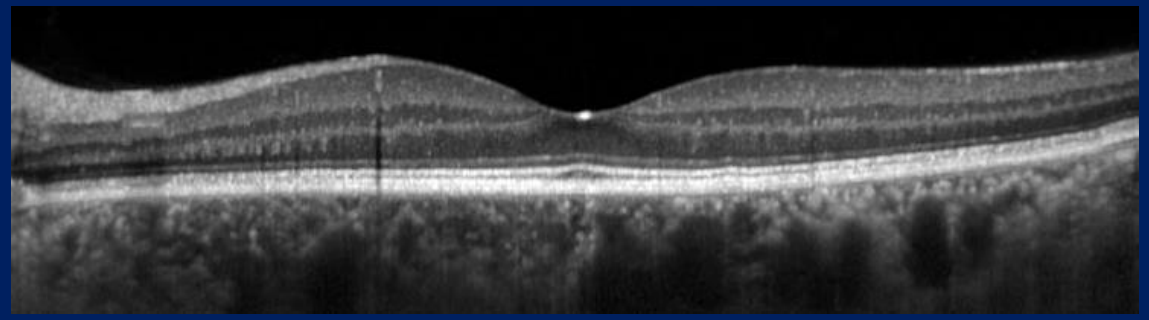

Pachy choroïde

Absence de NVC:
pas d’hyper signal entre CC et EP

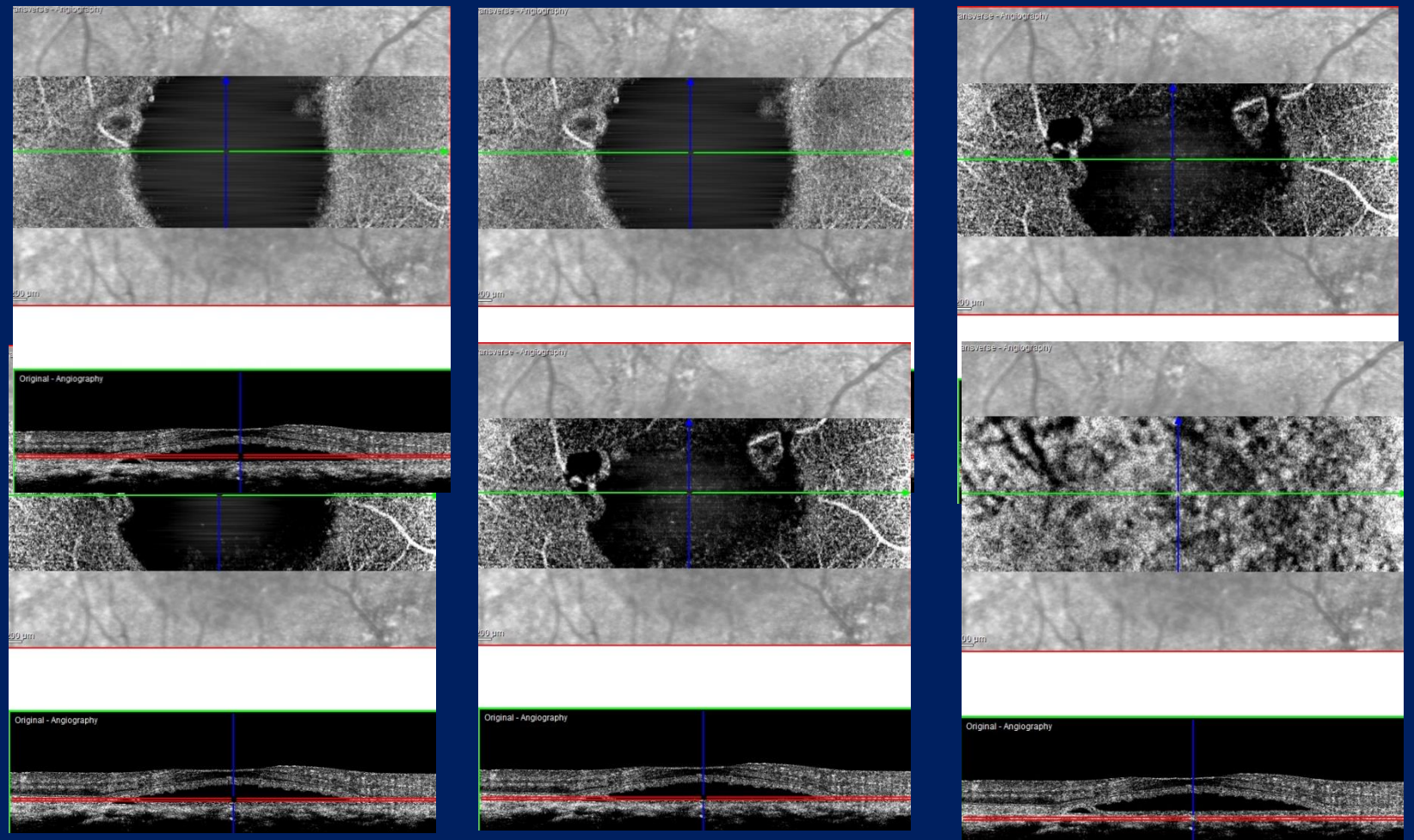

ERD?, ACR

CENTRE D'EXPLORATIONS OPHTALMOLOGIQUES DE L'ODEON
113 Bd Saint Germain 75006 PARIS - TEL : 01.43.29.56.59 - email : coodeon@wanadoo.fr
Dr C. FRANCAIS
Dr F. COSCAS
Dr C. FAVARD
Dr V. KRIVOSIC
TOPCON IMAGEnet
#1
#1
#3
#2

200 µm

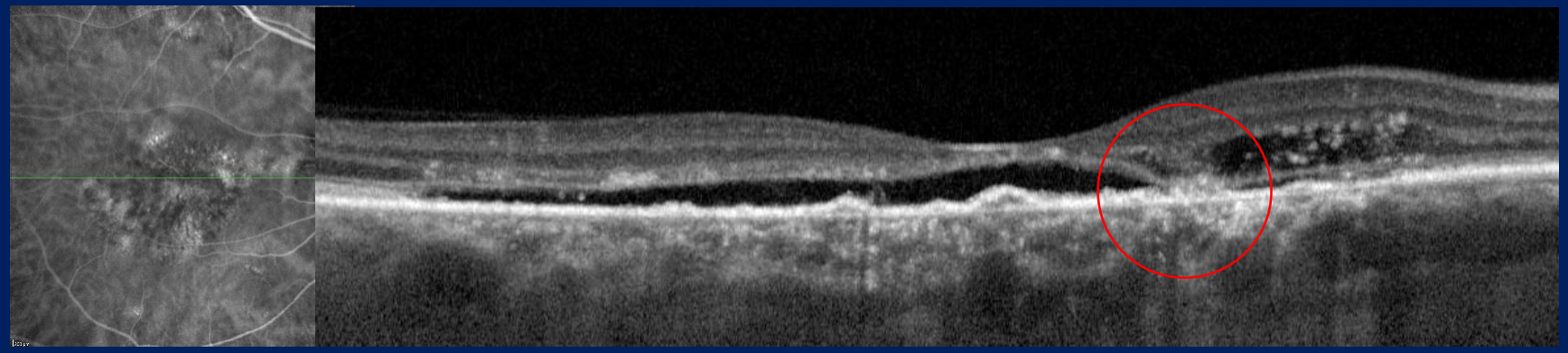

Pas de NVC entre la CC et l'EP



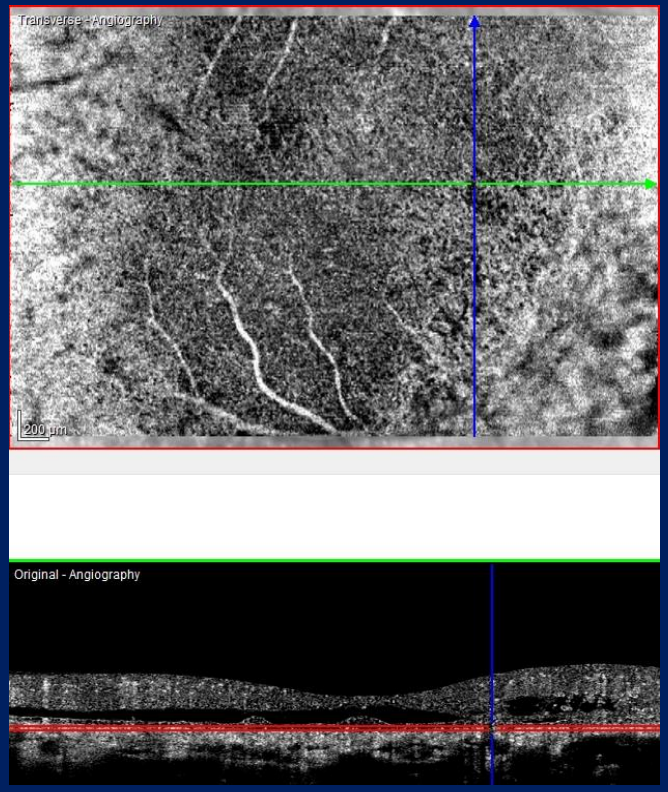

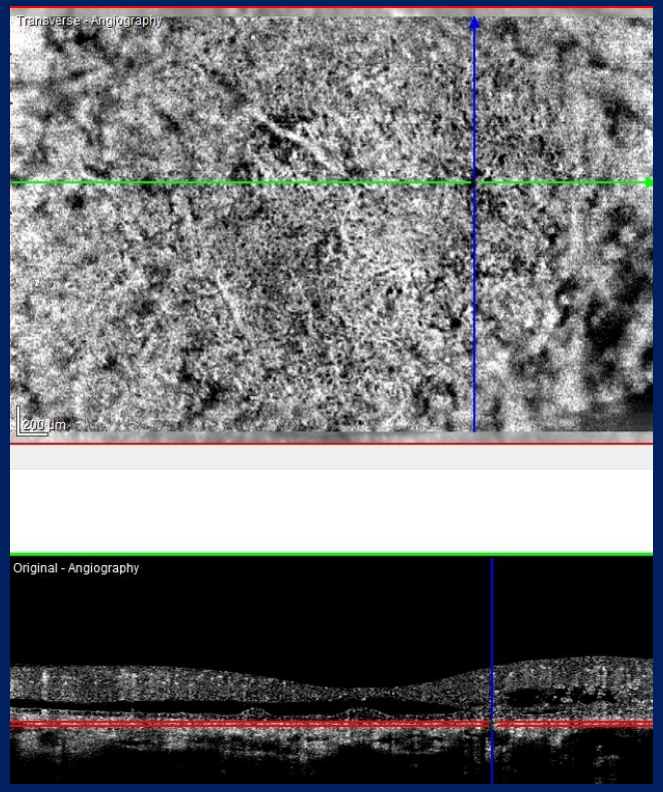



Les Dégénérescences pseudovitelliformes

- Evolution atrophique
- Evolution pseudo DSR
- Exceptionnellement NVC

Dégénérescence pseudovitelliforme maculaire acquise

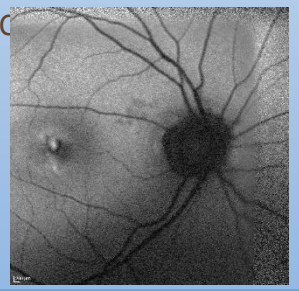

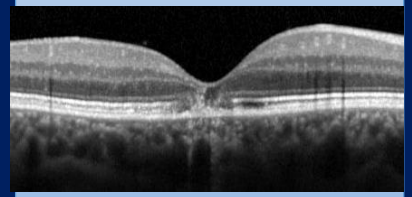

Materiel

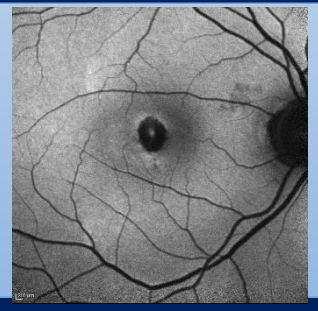

Evolution atrophique

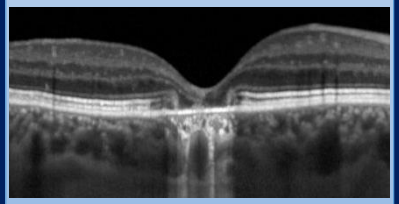

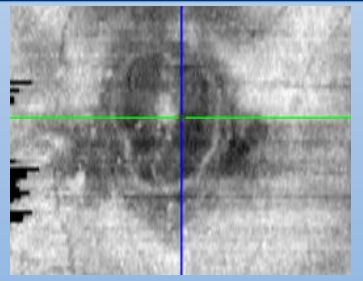

Contexte clinique:

Baisse d'AV OD chez un homme de 63 ans. avec matériel de surcharge maculaire ayant évoluer en 2 ans vers une plage d'atrophie de l'EP,
Patient suivi depuis 2005

Commentaires:

In 1974, Gass décrivit l'adult-onset foveomacular vitelliform dystrophy (AOFVD) comme une dystrophie maculaire proche dela maladie de Best, survenant vers la 4-6 eme decade et associant l'accumulation materiel jaunatre hétérogène sous rétinien entre l'EP et lesphotorecepteurs.
L'histopathologie n'est pas parfaitement établie,

demonstrates choroidal thickening
in AOFVD, in contrast with the choroidal thinning observed in advanced dry and exudative AMD._____

ICG: analyse de temps très précoces….
Suspicion mais peu évocatrice (190 yeux-38 AOFVD)

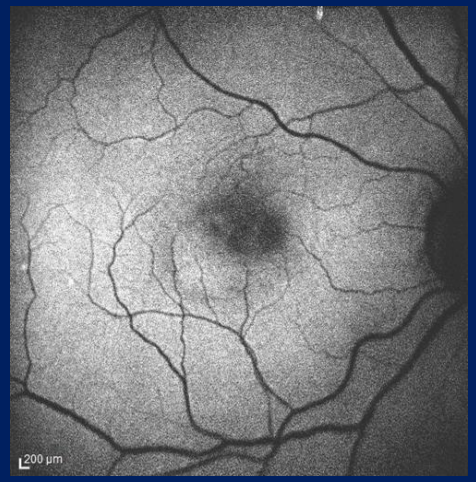

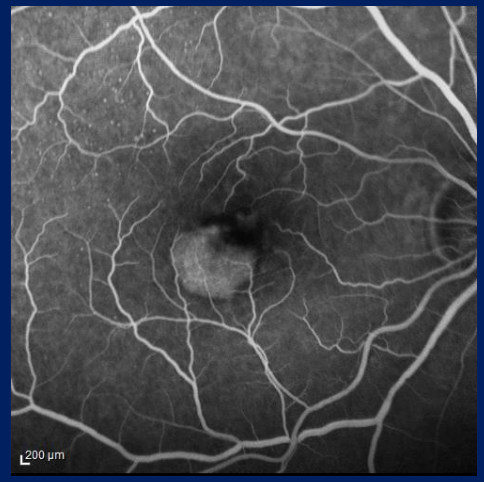

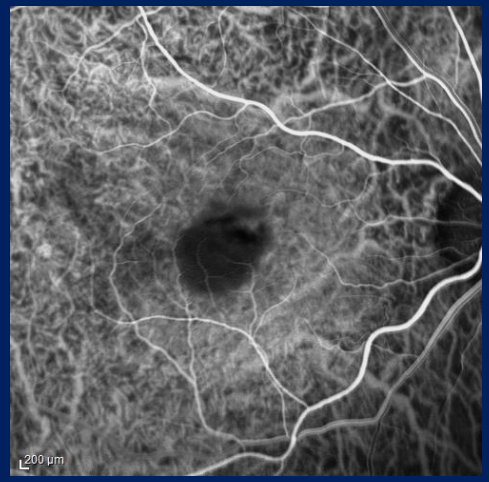

Discrète
Hyper Autofluorescence

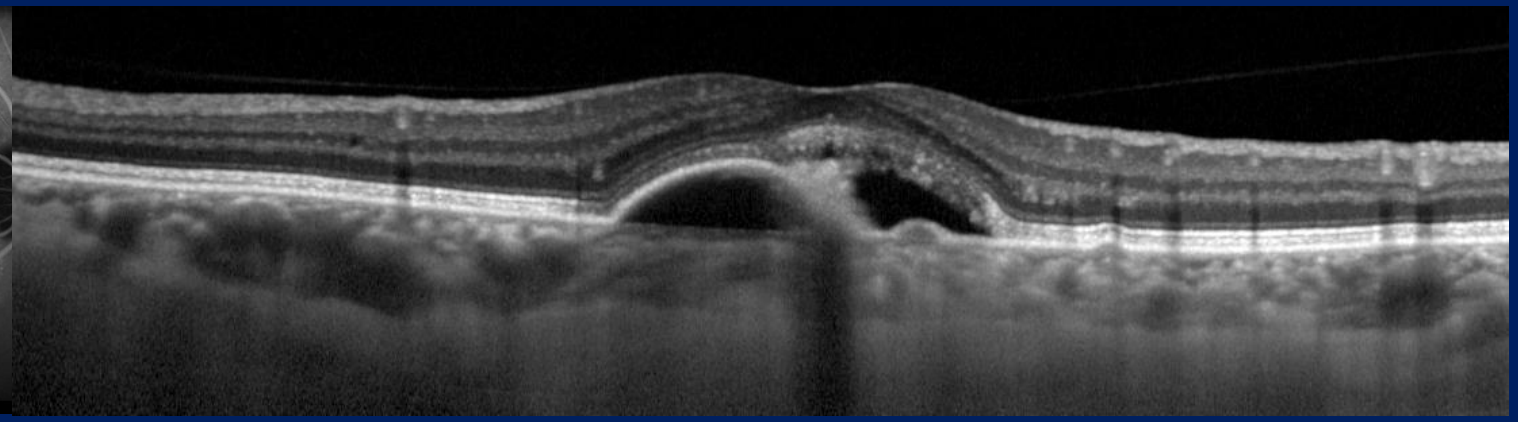

AOFVD
Dégénérescence pseudovitelliforme en EDI

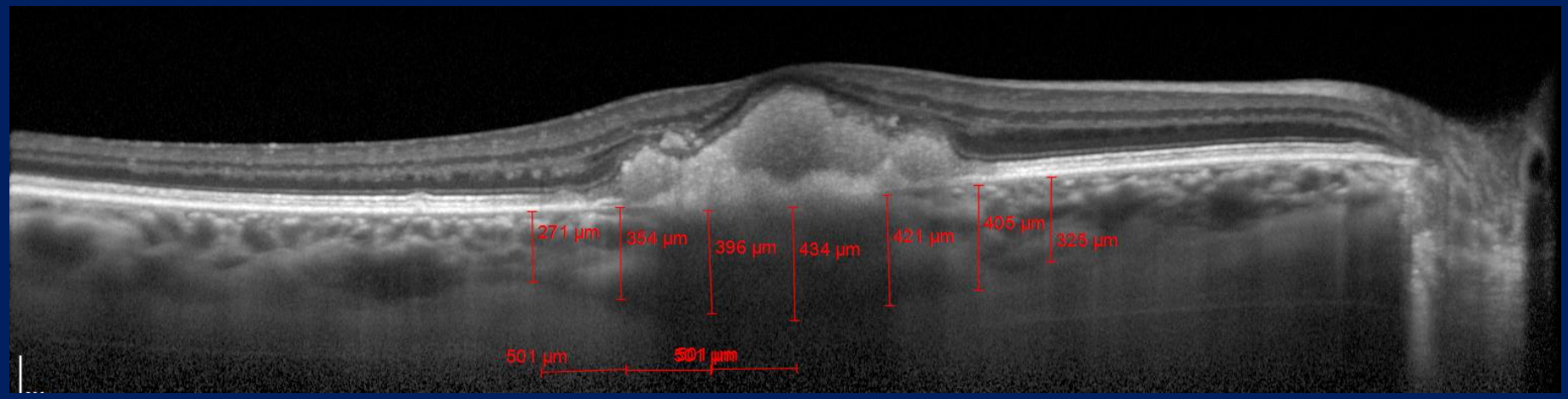

Coscas F, Puche N , Coscas G, Srour M, Français C , Glacet-Bernard A, Querques G, Souied E.

Comparison of Macular Choroidal Thickness in Adult Onset Foveomacular Vitelliform Dystrophy and Age-Related Macular Degeneration.

Mac Soc 2013

« En Face » OCT, C Scan, transverse

Couches externes épaissies
Pas de trajet NVC individualisable,
Matériel en avant et sous l'EP décollé
Hypo réflectivité

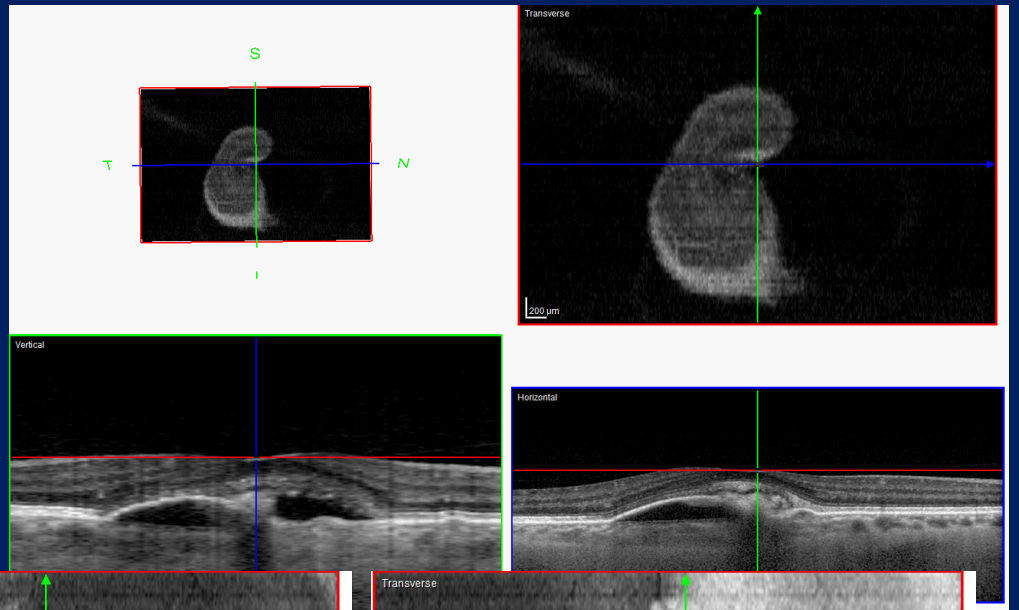

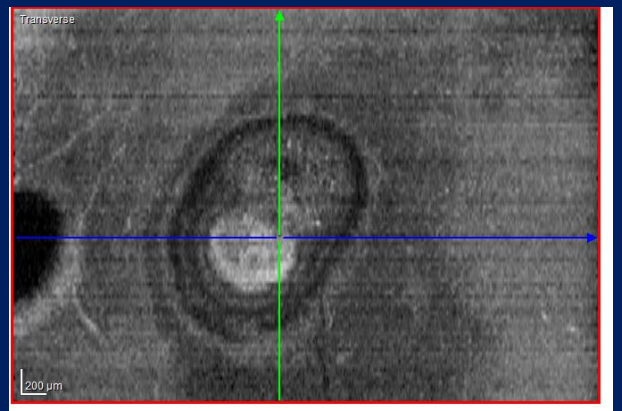

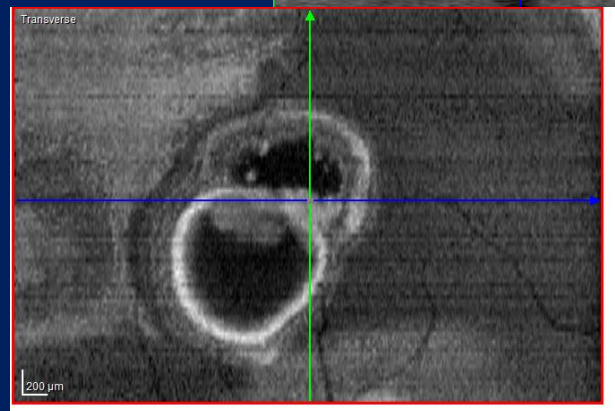

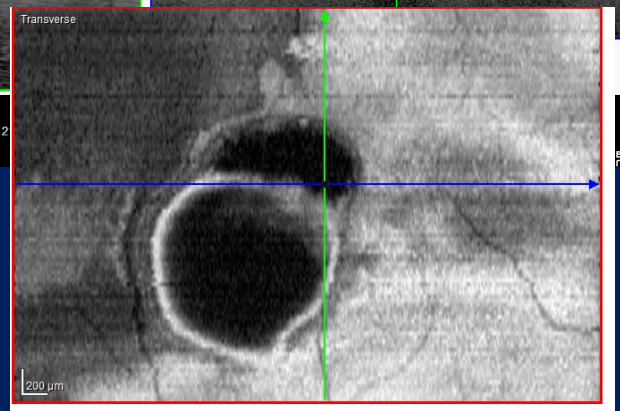

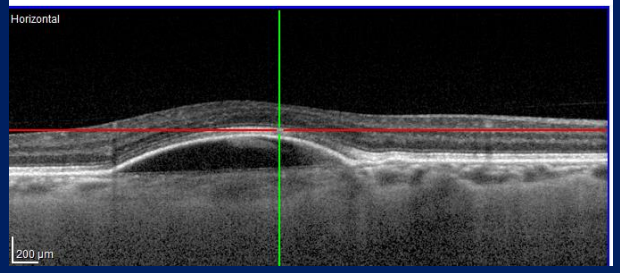

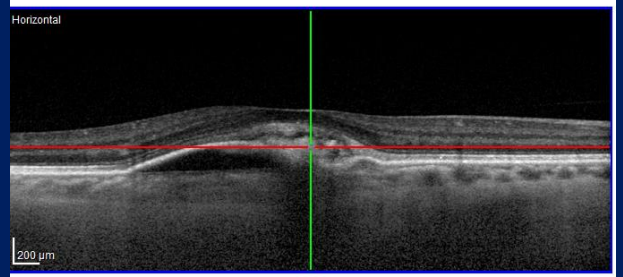

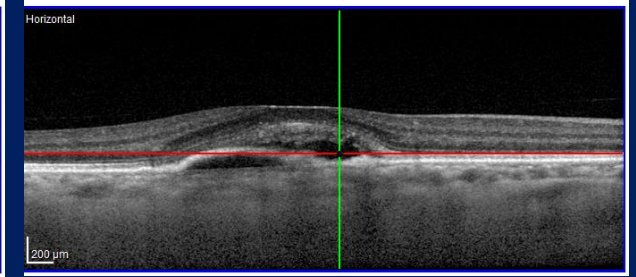

EDI-OCT B scan
supérieure à l'AMD et au sujet normal pour l'age

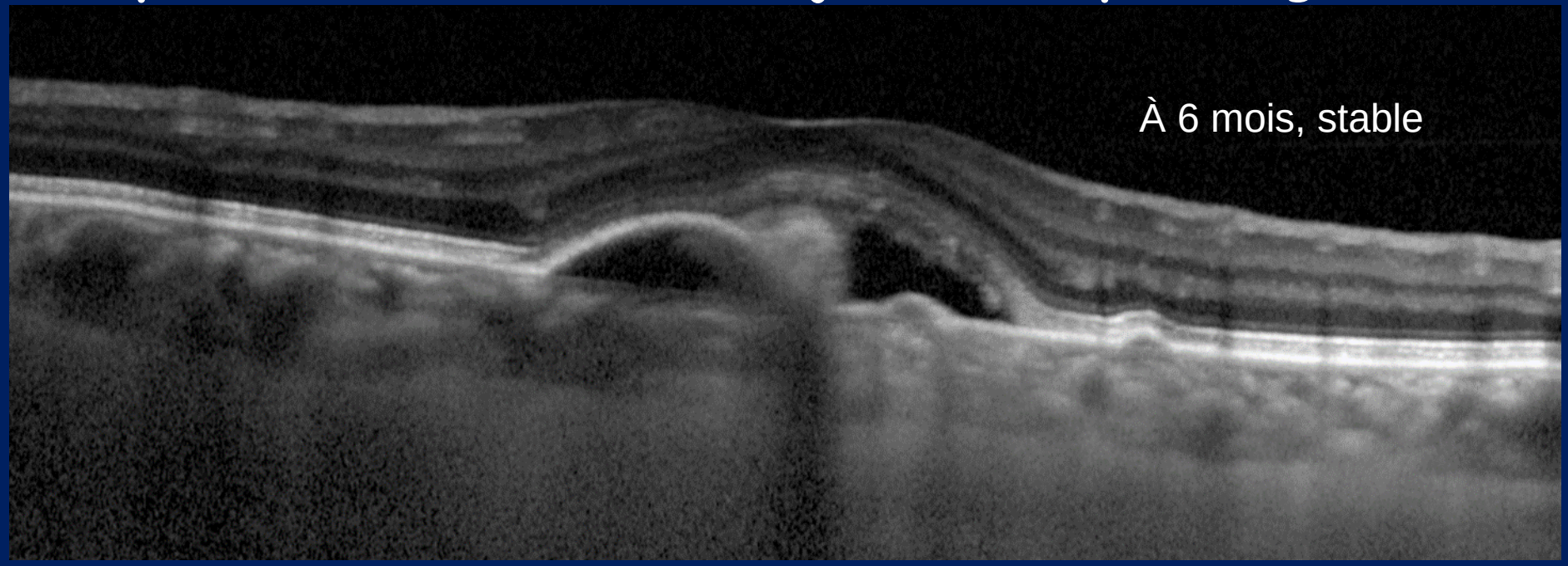

CT Wet AMD: 171.2+-38.5 µm
CT Dry Early AMD: 177.4+- 49.7 µm

CT sujet agé, normal: 224.852.9 µm
CT subfoveale chez le sujet de – de 55 ans: 335 µm

Choroidal Thickness in AOFVD versus Dry and Exudative AMD

STATISTICAL RESULTS

- **The difference between**
  - Subfoveal CT in AOFVD : (**325.66** +/- 86 µm)
  - *Versus* CT in exudative AMD…….: (**168.21** +/- 57.7 µm) and
  - *Versus* CT in dry AMD……..: (**158.77** +/- 68 µm)
    - were **statistically significant**,
      - respectively **p** < 0.001 and **p** < 0.001.
  - *and, versus* CT in elderly Normal:...: (**238,33** +/- 83µm),
    - Were also statistically significant: p = 0,002

Coscas F et al. Comparison of Macular Choroidal Thickness in Adult Onset Foveomacular Vitelliform Dystrophy and AMD IOVS *2014 Jan 3; 55 (1):64-9.*

Dégénérescence pseudovitelliforme non compliquée

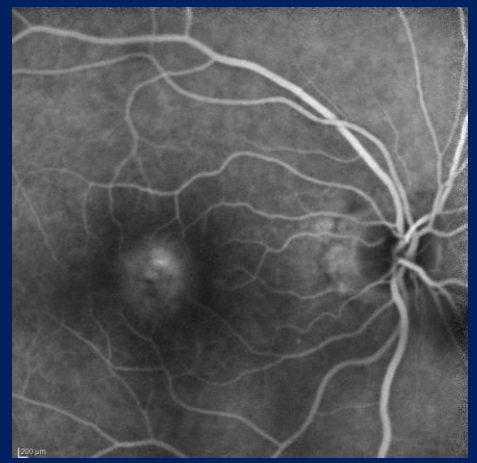
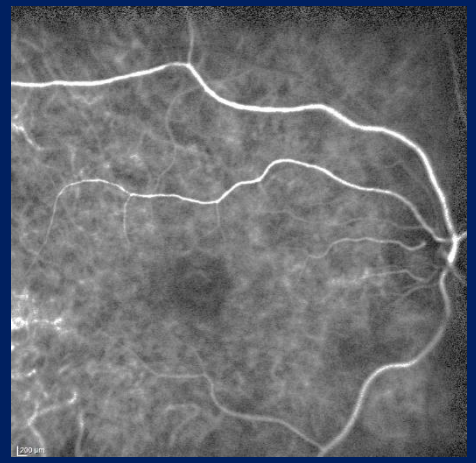
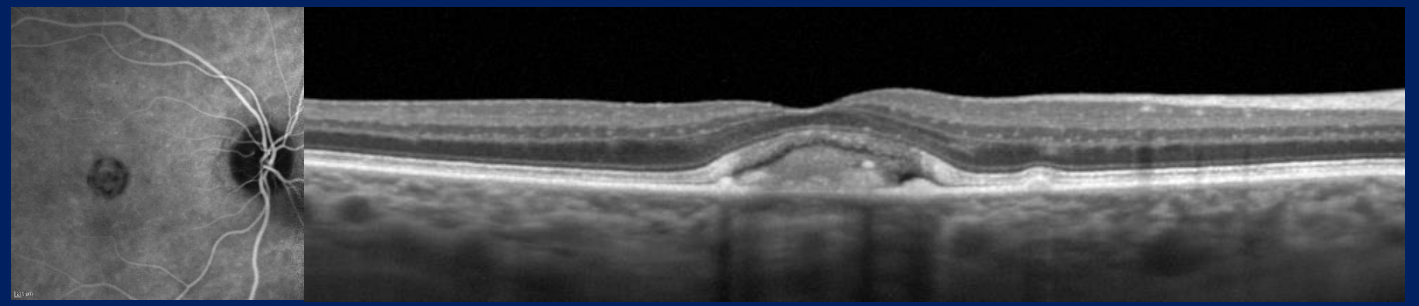

Pas de NVC

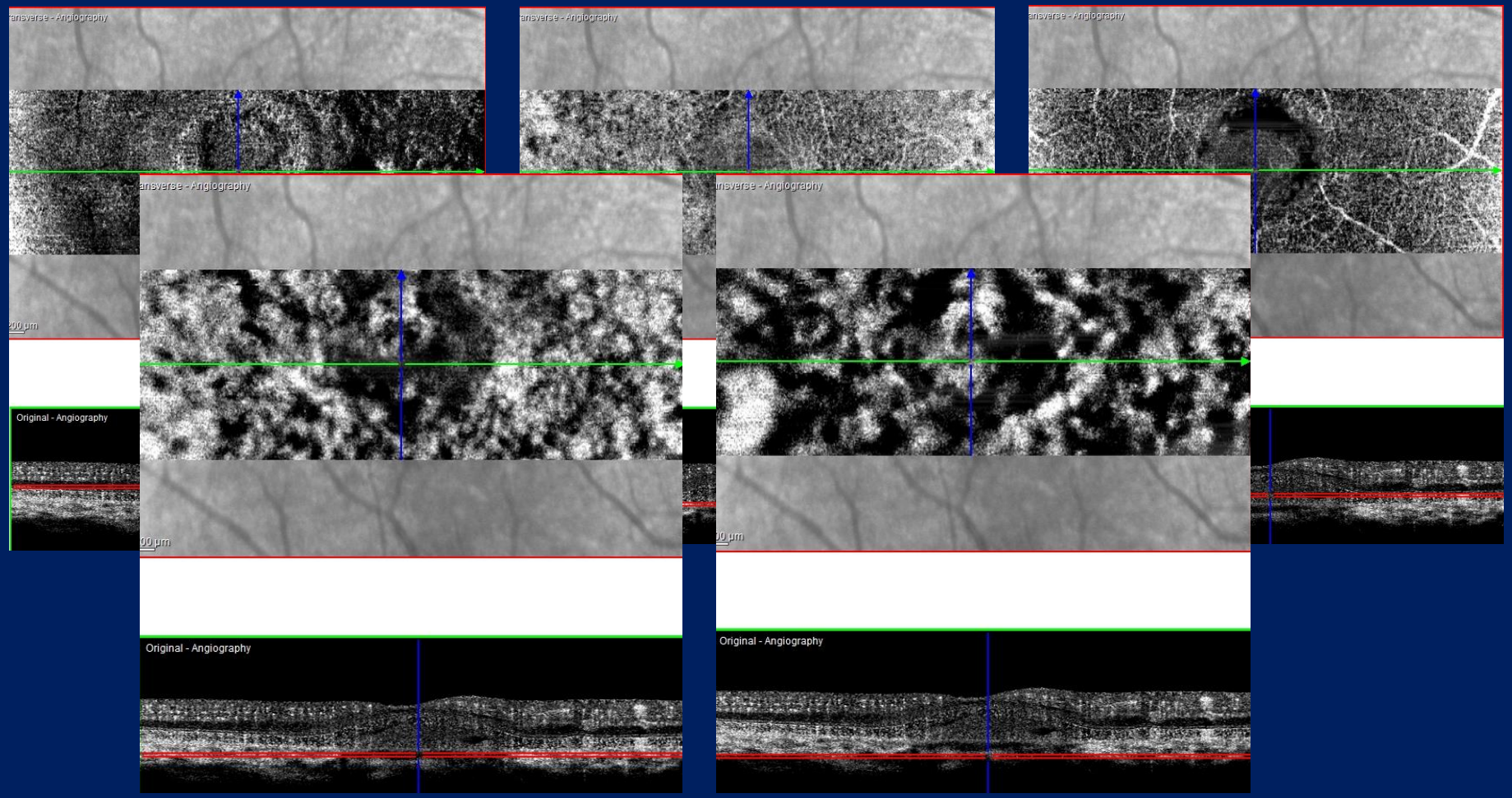

Erreur diagnostic?:Persistance DSR après 3 IVT
Angio OCT au Contrôle 3 mois plus tard AV stable:
confirmation du Matériel
Pas de NVC entre la CC et l'EP
Pas d'hypersignal néovasculaire

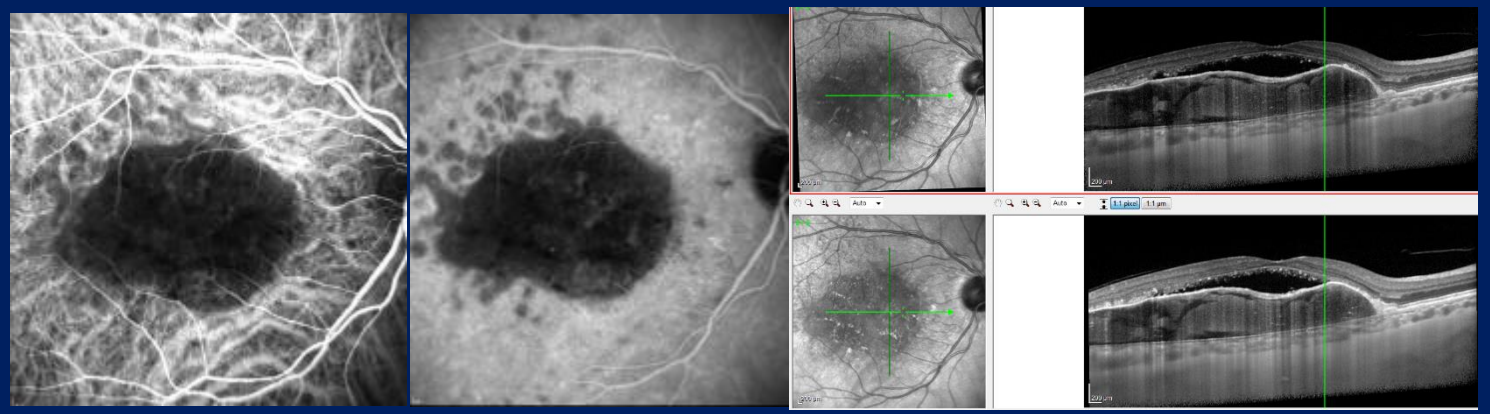

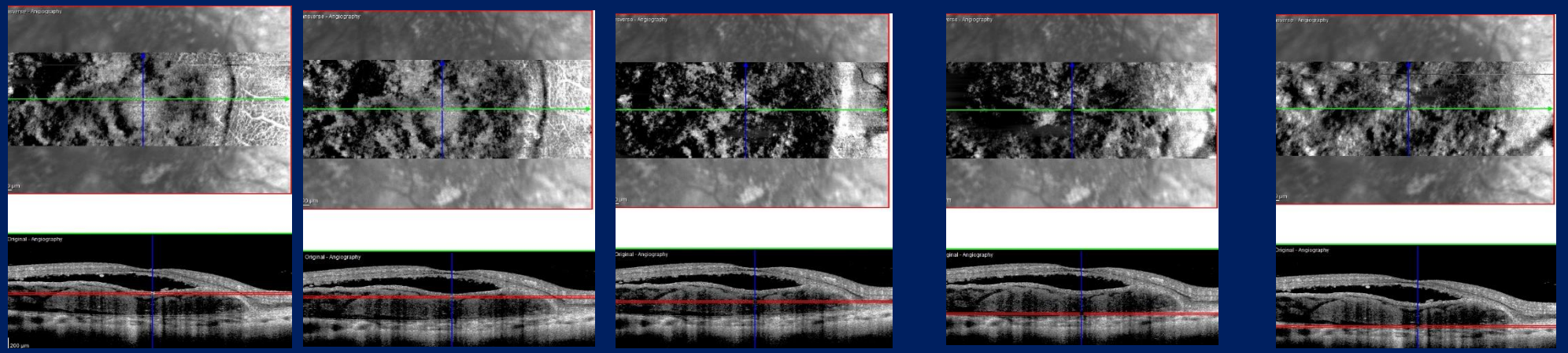

Dégénescence pseudovitelliforme sans SF ni décompensation NVC

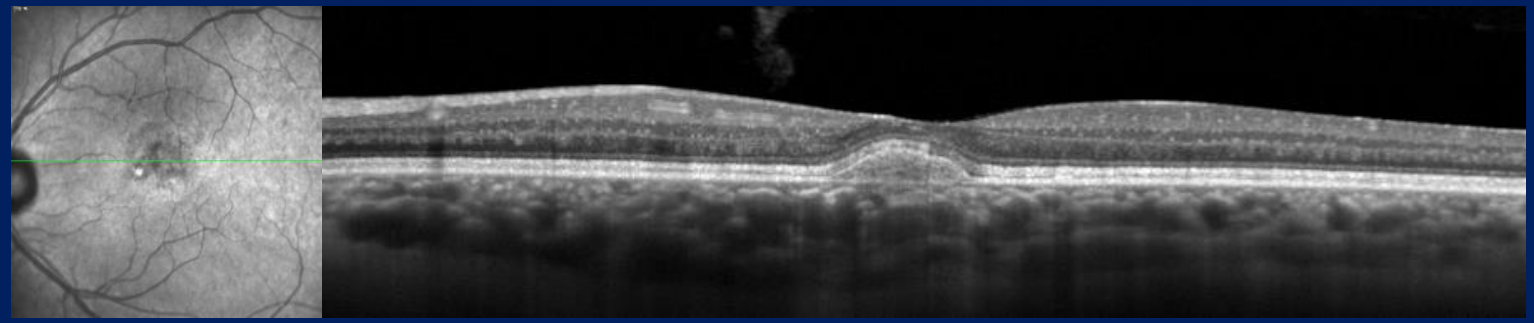

NVC en AngioOCT!!!! Sur 30° centraux
montage de 3 acquisitions

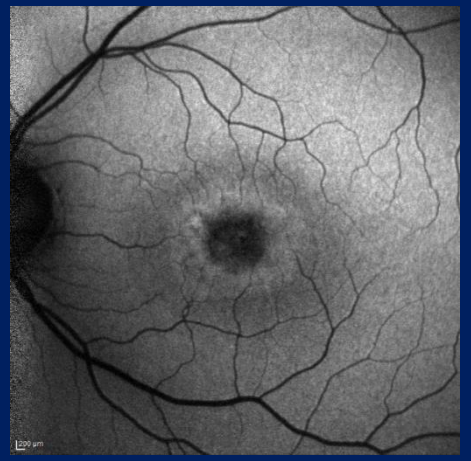

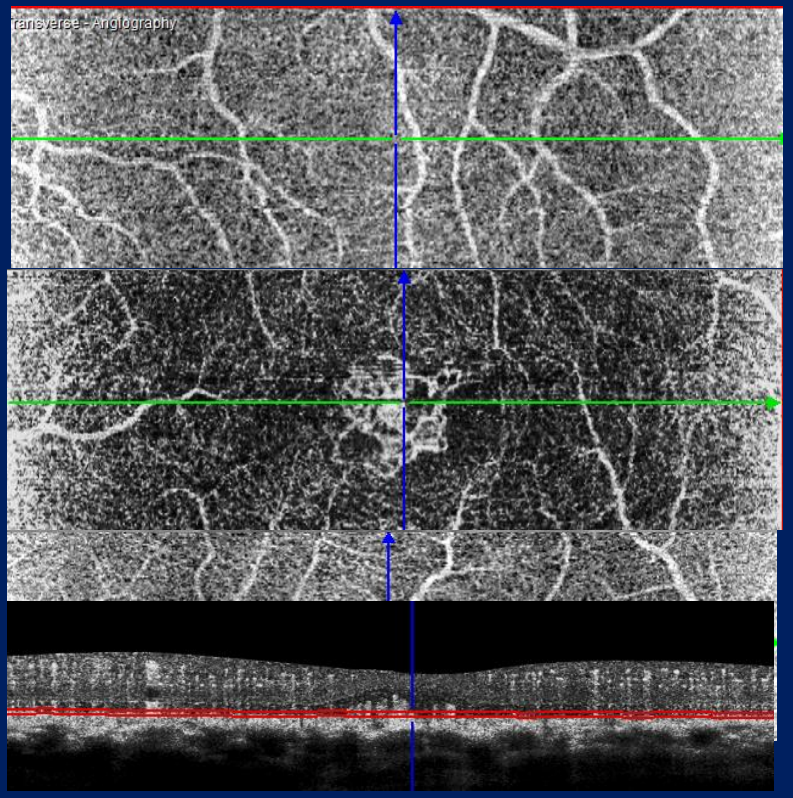

Réseau typique de néo vaisseaux choroïdiens : bien circonscrit, en forme de roue, avec un signal bien délimité , hyper intense, au niveau de l'EP.
Ce réseau est organisé avec de nombreuses branches, finement anastomosées
Absence d'autre structure hyper intense sur la section en OCT-Angiogramme.

BAV et M+, 20/80
AngioOCT: matériel central sans signal+ NVC ?

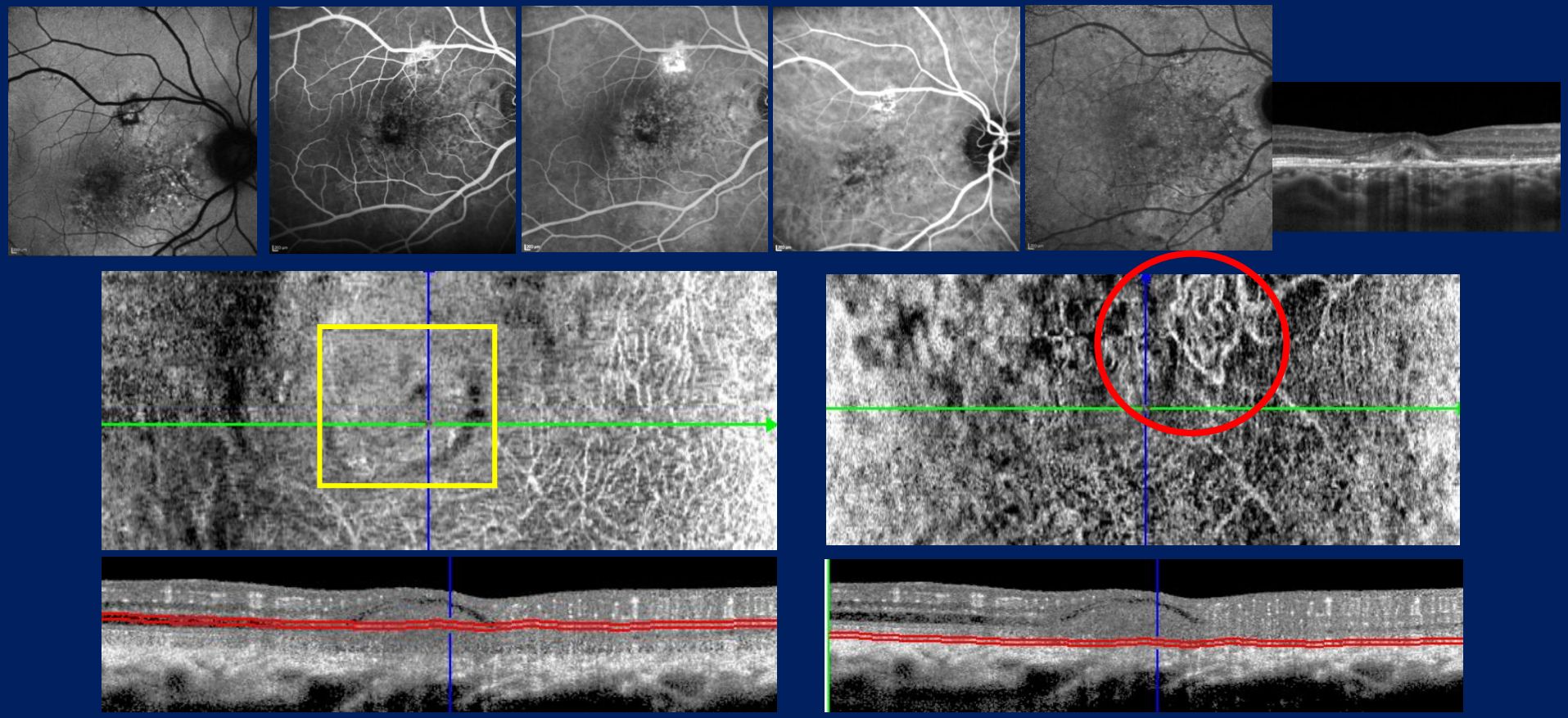

signal très dense et très intense, lié au flux sanguin actif dans la lésion néo vasculaire au niveau de l'EP

l'EP, lui-même, ne comporte pas de signal de dé-corrélation significatif ni de vaisseaux normaux.

BAV, M+, NVC apparaissant au cours du follow up? Avril-juillet 2015

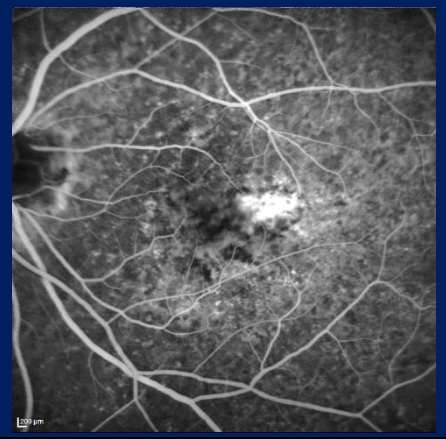
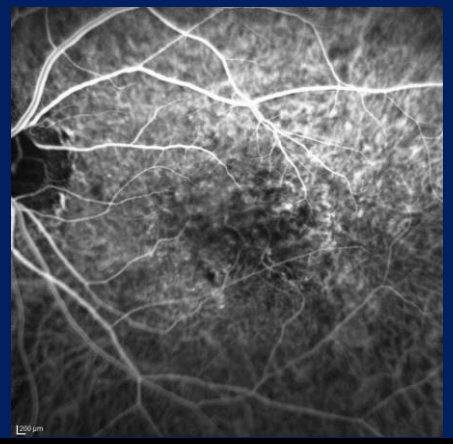
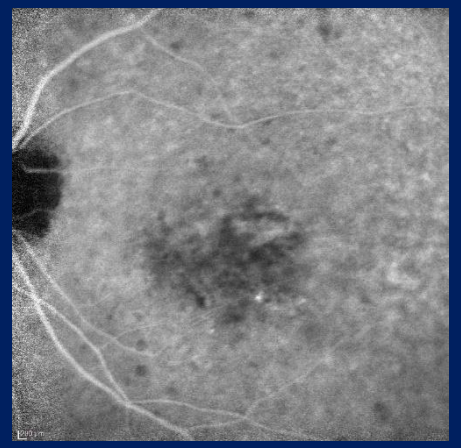
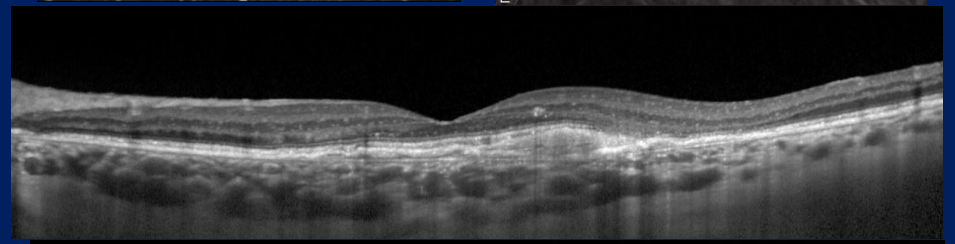
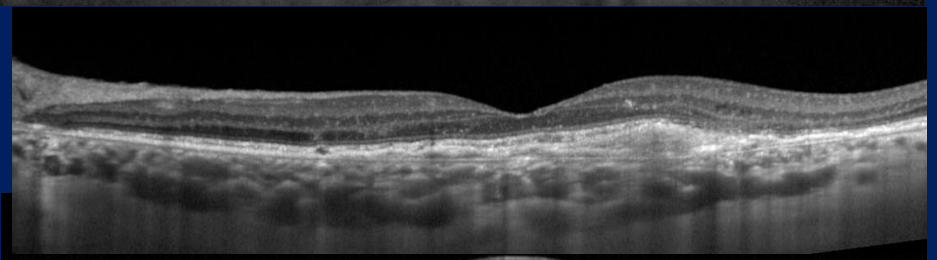
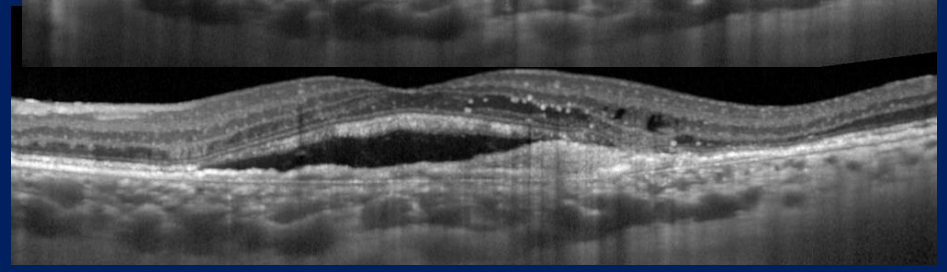

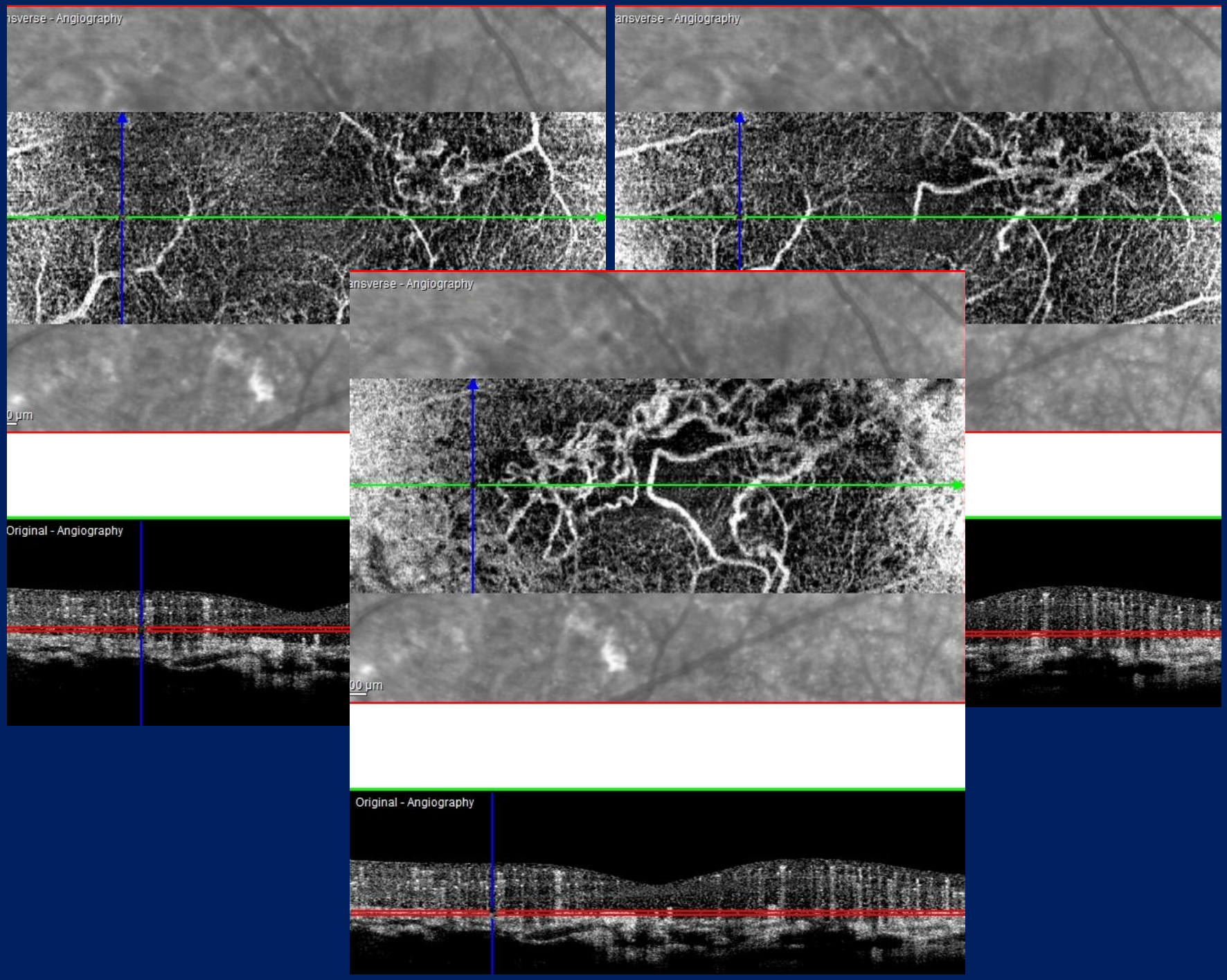
nsverse - Angiography
ansverse - Angiography
ansverse - Angiography
0 µm
Original - Angiography
00 µm
Original - Angiography

NVC sur CMF

Amy oct

CMF: nouveau foyer ou NVC?
AV non modifiée, SF+

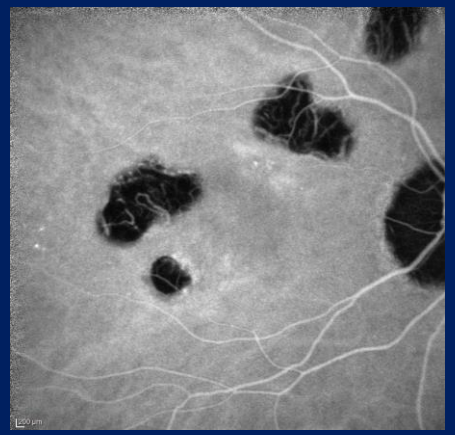
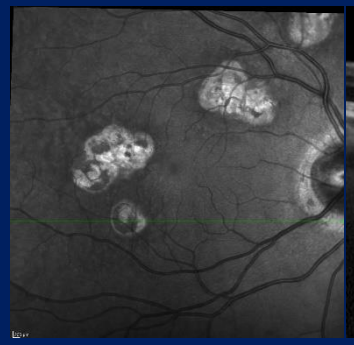
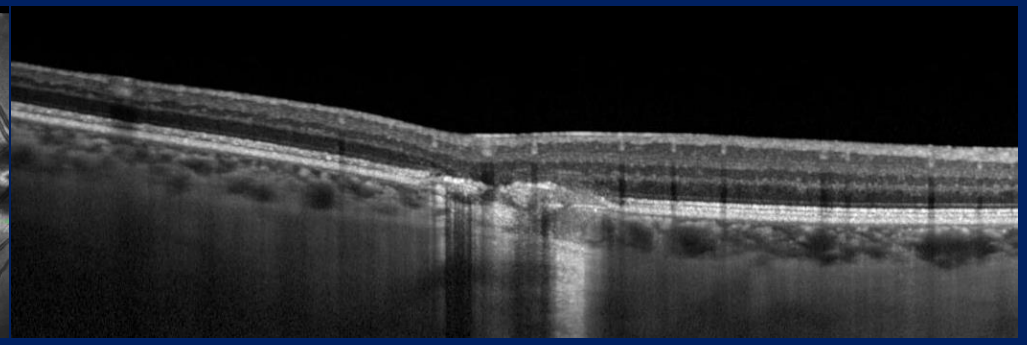

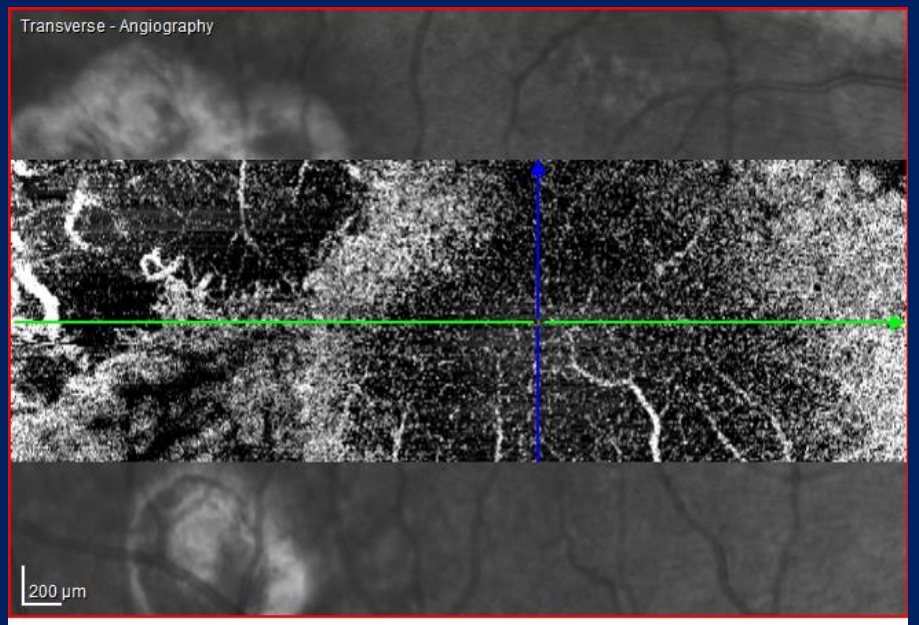
Transverse - Angiography
200 µm

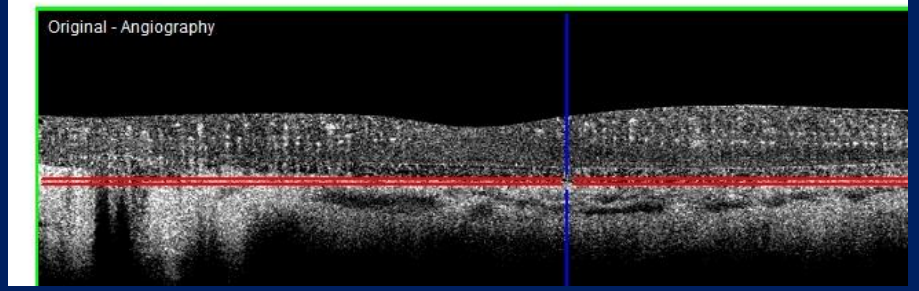
Original - Angiography


Transverse - Angiography
200 µm

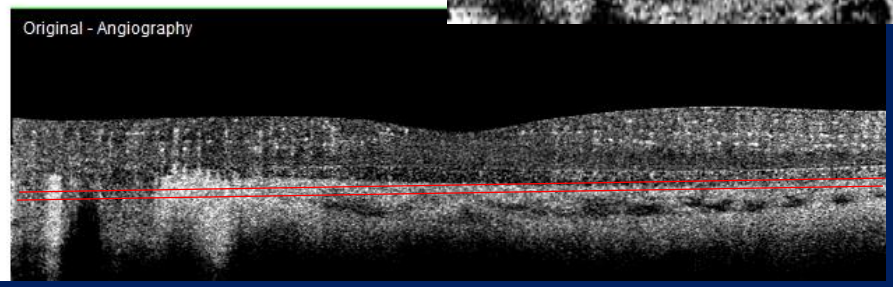
Original - Angiography

Qq clichés actifs vs inactifs!!

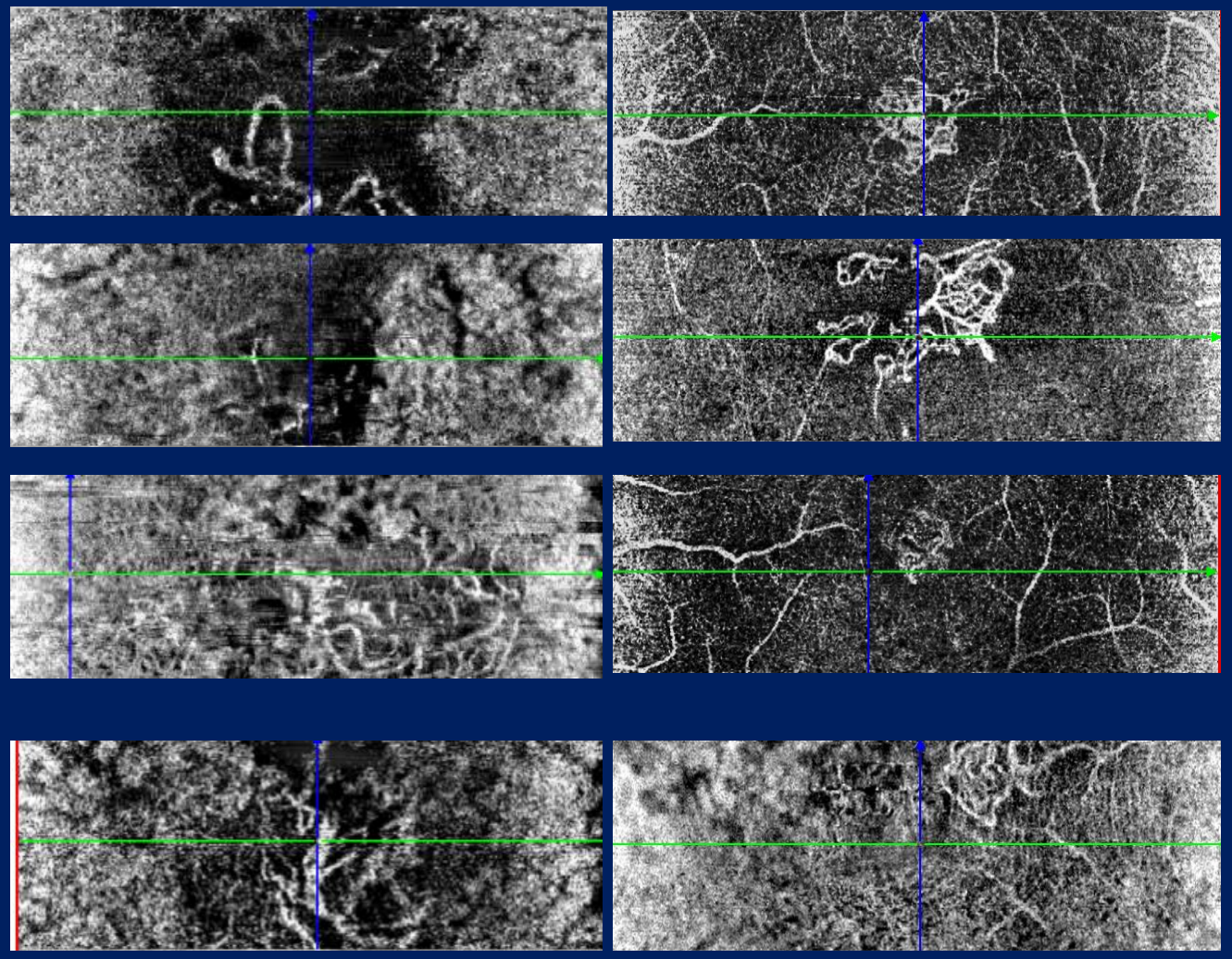

L’ OCT-Angio

- fournit des informations sur la composante vasculaire sur 10°, uniquement et sans injection intraveineuse,
- Elle permet des contrôles évolutifs aussi fréquents que nécessaire
- En tenant compte des pièges : cicatrices, lésions inflammatoires, matériel, DEP
- Et du temps de learning
- Tjrs couplé à un map et une line de haute resolution

Car seul, il ne peut analyser

ni les couches externes : EZ et ELM

ni la périphérie rétinienne

L’AF seule, est recommandée pour Le PP et la périphérie

Le SD –OCT seul, peut etre remplacé par l’ OCT-A plus complet

L’imagerie

- **L’imagerie tient une place majeure**
  - dans le diagnostic et
  - Le diagnostic différentiel
  - La détection de complications
  - le suivi de la MLA et DMLA traitée ou surveillée .
- **Ceux ci nous permettent d’optimiser**
  - nos diagnostics et
  - notre prise en charge des patients atteints de DMLA
- **L’imagerie repose sur ces 4 examens couplés à l’acuité visuelle et aux signes fonctionnels**
- **L’OCT-A va nous donner plus d’informations au cours du suivi en nous apportant une « composante vasculaire »** que nous n’avions plus depuis l’arrêt des AF durant le follow up